# IMAGERIE DE LA GROSSESSE

Dr CHRÉTIEN Stéphanie
Gynécologue-obstétricienne
Échographiste
PH - CHRU Tours

Collège de Gynécologie CVL

# INDICATIONS ÉCHOGRAPHIE DE DATATION

- Métrorragies
- Douleurs pelviennes
- Antécédent de GEU
- IVG envisagée
- FCS à répétition
- Parcours AMP

- Toujours après **βHCG** (urines/sang? qualitatif/quantitatif?) βHCG + dès J21 puis double toutes les 48h jusqu'à 7SA

- **Sinon inutile.** Seulement échographie du 1er trimestre (11SA-14SA)

Collège de Gynécologie CVL

# ÉCHOGRAPHIE DE DATATION

- **Avant 4SA1/2**
  - Sac ovulaire et embryon non visible
  - Endomètre décidualisé (+ épais 10-15mm, hyperéchogène)
  - Corps jaune (souvent volumineux, signal Doppler en périphérie)
  - βHCG< 300-500 UI/ml

Collège de Gynécologie CVL

# ÉCHOGRAPHIE DE DATATION

- **Entre 4SA1/2 et 5SA + 2j**
  - Sac ovulaire (arrondi, excentré dans un endomètre décidualisé avec couronne trophoblastique hyperéchogène, 1 à 10mm)
  - Vésicule ombilicale (dès 5SA, 2 échos parallèles excentrés au contact de la paroi ovulaire puis contours arrondis, 1 à 3mm)
  - Embryon non visible

  - β HCG < 1000-1500UI/ml

Collège de Gynécologie CVL

# ÉCHOGRAPHIE DE DATATION

- **Entre 5SA + 3j et 7SA**

  - Vésicule ombilicale augmente jusqu'à 6-10mm
  - Embryon (LCC de 1-2mm à 8mm) entre la vésicule ombilicale et la paroi trophoblastique
  - Activité cardiaque présente dès 5SA+3j d'abord lente 90bpm puis augmentation à 150bpm.

  - β HCG >1500 UI/ml

Collège de Gynécologie CVL

# ÉCHOGRAPHIE DE DATATION

- **Entre 7SA et 13SA + 6j**
  - Vésicule ombilicale stable
  - Embryon de 8mm à 84mm.
    Développement ++ de l'extrémité céphalique et enroulement de l'embryon
    Apparition des bourgeons de membres vers 7SA.
    Hernie ombilicale physiologique jusqu'à 11-12SA

Collège de Gynécologie CVL

# ÉCHOGRAPHIE DE DATATION

- **Elements importants :**
  - Sac ovulaire > 10mm doit contenir une vésicule ombilicale
  - Sac ovulaire > 16mm doit contenir un embryon
  - Embryon > 4mm doit avoir une activité cardiaque

- **Diagnostic de GIU seulement si vésicule ombilicale visible**
- **Pas de fausse vésicule ombilicale**
- **Evolutivité sur 2 examens à 5-7j**

Collège de Gynécologie CVL

# PIEGES

- **<u>Mauvaises conditions d'examen</u>**
  - Voie vaginale ++
  - Convoquer la patiente dans 2-7j si doute
  - βHCG +/-

- **<u>Sac ovulaire trop petit (sans vésicule ombilicale)</u>**
  - Voie vaginale ++
  - Convoquer la patiente dans 5-7j pour contrôler l'évolutivité (prévenir si symptômes : GEU non exclue)
  - βHCG +/-

Collège de Gynécologie CVL

# PIEGES

- **Sac ovulaire non évolutif**
  - souvent évident mais ! Pseudo sac…
  - Image hypotonique, irrégulière, +/- vésicule ombilicale +/- reliquat embryonnaire

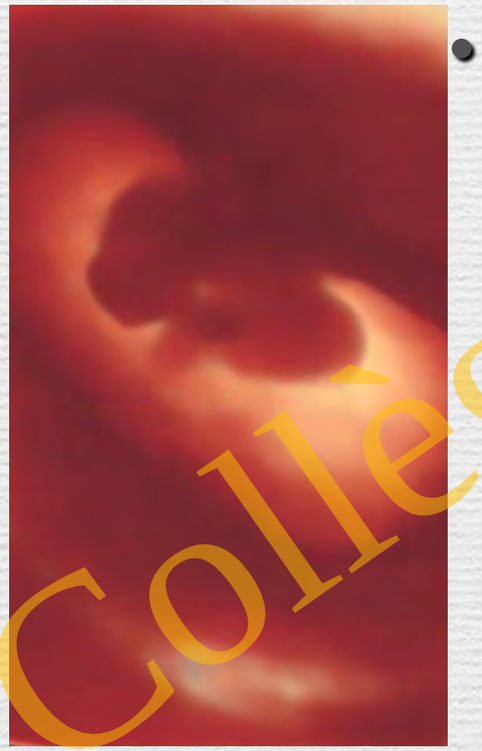

- **FCS en cours**
  - Anamnèse et clinique ++
  - Sac en voie d'expulsion (localisation basse)
  - ! GEU cervicale/isthmique
  - Echo de vacuité utérine

Collège de Gynécologie CVL

# PIEGES

- **Images intra-muqueuses**
  - kystes glandulaires (hyperplasie glandulokystique)
  - Grossesse molaire
  - Adénomyose
- **Images myométriales**
  - Fibrome
- **Images intracavitaires**
  - Rétention liquidienne (Hydro-, hémato-, Pyo-métrie)
  - Polypes……et PSEUDO SAC

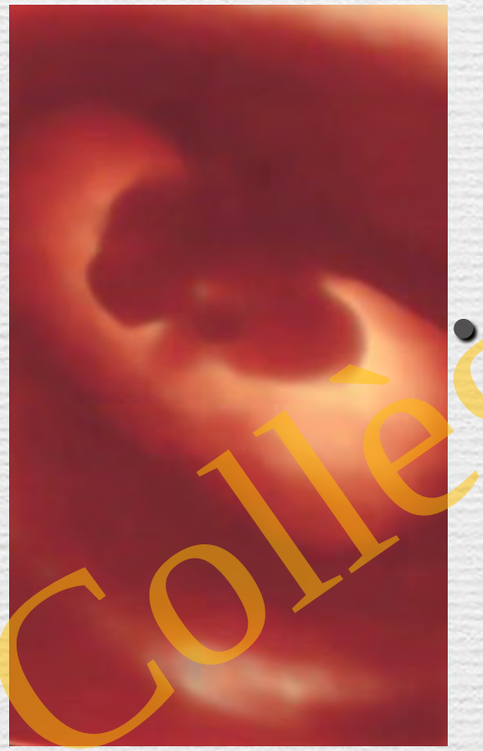

Collège de Gynécologie CVL

# GEU

- **Epidémiologie**
  - 1,7% des grossesses
  - Ampoule tubaire ++ (75%)
  - Risque hématosalpinx, hémopéritoine…
  - TOUJOURS Y PENSER !!

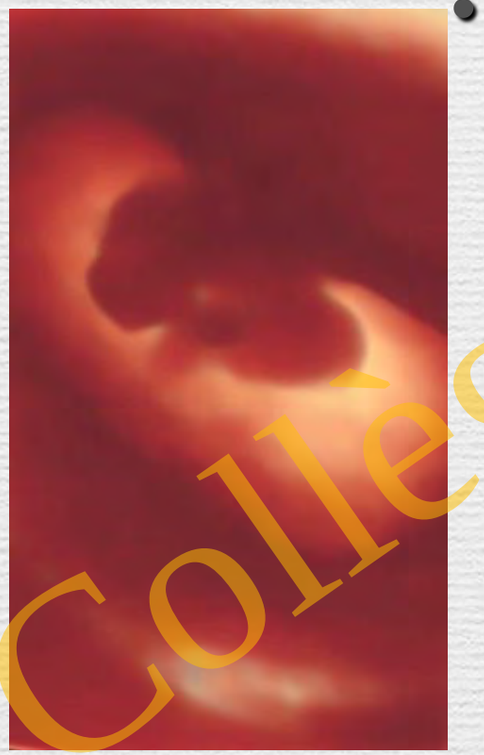

- **Facteurs de risque**
  - Antécédents pathologie tubaire (infection +, chirurgie, GEU…)
  - DIU / micro-progestatifs
  - PMA
  - Tabac

Collège de Gynécologie CVL

# GEU

- **A l'échographie**
  - AUCUN SIGNE (15% des cas)
  - Sac ovulaire intra utérin absent
  - Endomètre décidualisé jusqu'à la création de pseudo sac par décollement
  - Pseudo sac : localisation médiane, sans couronne hyperéchogène, jamais de vésicule ombilicale

Collège de Gynécologie CVL

# GEU

- **A l'échographie**
  - Corps jaune : 85% du côté de la GEU
  - Sac ovulaire +/- vésicule ombilicale +/- embryon vivant (20%)
  - Hématosalpinx : masse échogène, latéro utérine, distincte de l'ovaire
  - Hémopéritoine : Epanchement Cul-de-sac Douglas, gouttières pariéto-coliques, régions diaphragmatiques
  - Si doute, revoir la patiente ++

Collège de Gynécologie CVL