Hystéroscopie diagnostique

Etienne Roussel,
Joué-les-Tours 17/03/2017

Collège de Gynécologie CVL

ODPCGO

Conditions de réalisation :

possible en consultation externe

- Conditions d'hygiène : cabinet de gynécologie, lavage hygiénique des mains, gants stériles, l'hystéroscope et le matériel utilisé sont déposés sur un environnement stérile, désinfection vaginale et vulvaire par un antiseptique classique
- Stérilisation du matériel : stérilisation pour les HSC rigides (autoclave), et désinfection de haut niveau pour les HSC souples
- Conditions de sécurité : gérer et prévenir le malaise vagal
- Réalisation : TV ante retroversé, col , isthme, corps, hysterométrie, ostias, endometre, pince de préhension du col non systématique

Collège de Gynécologie CVL

Le matériel

- Milieu de distension :

* *CO2 : pompe contrôlant la pression et le débit afin d'éviter le risque d'embolie gazeuse (nausée, vomissements, oppression thoracique : arrêt) CI de AG*

- **Serum physiologique** : suspendre à 1 mètre pour gravité, meilleure visibilité moins de douleurs et de complications que le CO2

- Type d'hystéroscope :

Rigide (optique de 0 ou de 30°) ou souple, diamètre 5mm rigide, 3 mm souples , grossissement X20

- Préparation cervicale :

- Pas de préparation cervicale par cytotec ou anesthésique Local

Provames 2mg/J 10 jours pour sténoses post ménopausiques

College de Gynécologie CVL

Méthodes et réalisation de l'examen

- Consentement éclairé :

Echec 4% Douleur et syndrome vagal

Exceptionnelles : perforations, infections … (<3/1000)

- Moment de réalisation de l hystéroscopie :

En dehors des saignements

Première partie de cycle, test grossesse

CI :infection génitale

Discuter en cas de suspicion de cancer

- Réalisation : uterus ante ou retroversé, col, isthme, corps, endomètre, hystérométrie, ostias, vaginoscopie, pince préhension

En cas échec discuter AG

College de Gynecologie CVL

Méthodes et réalisation de l'examen

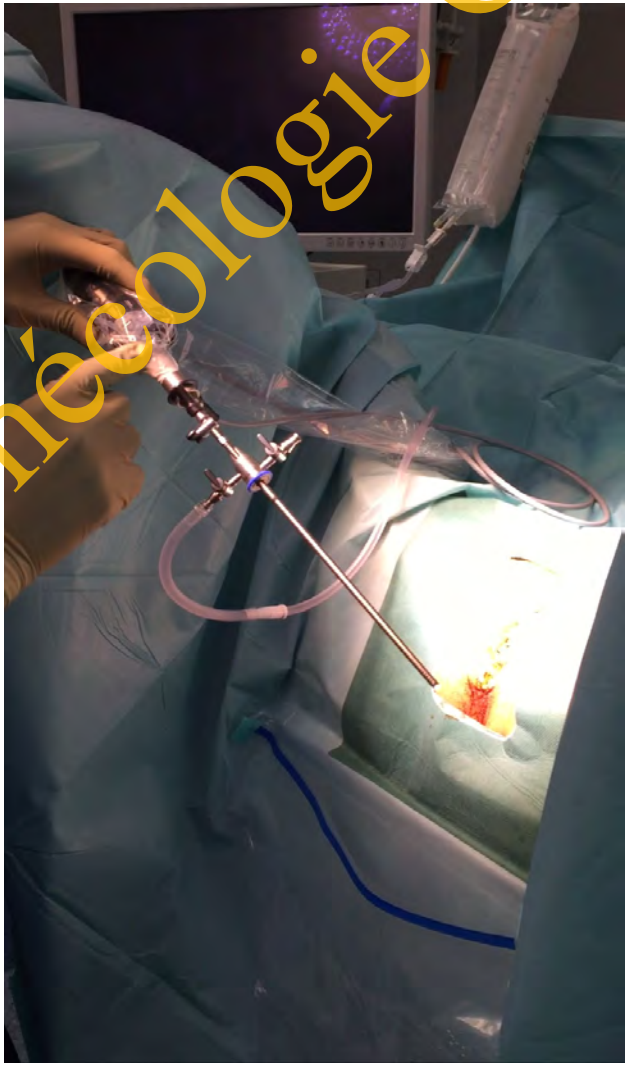

Collège de Gynécologie CVL

Valeur diagnostique de l'hystéroscopie : polype

- Polype (sens: 0,94; spec: 0,92) examen de référence : VPP 90%, VPN 96%

Collège de Gynécologie CVL

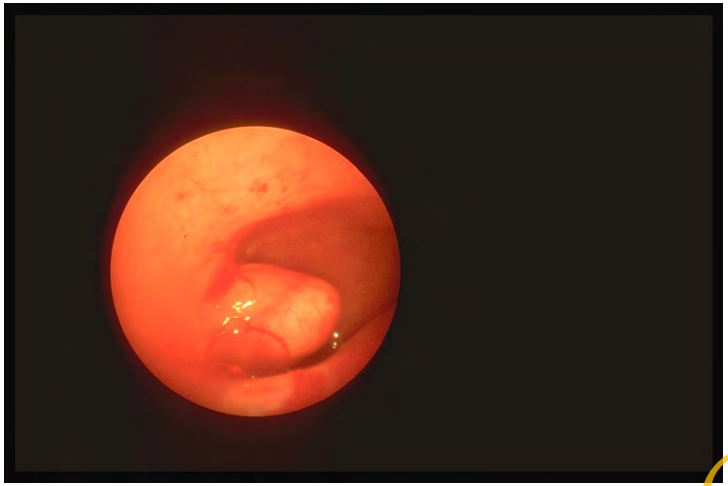

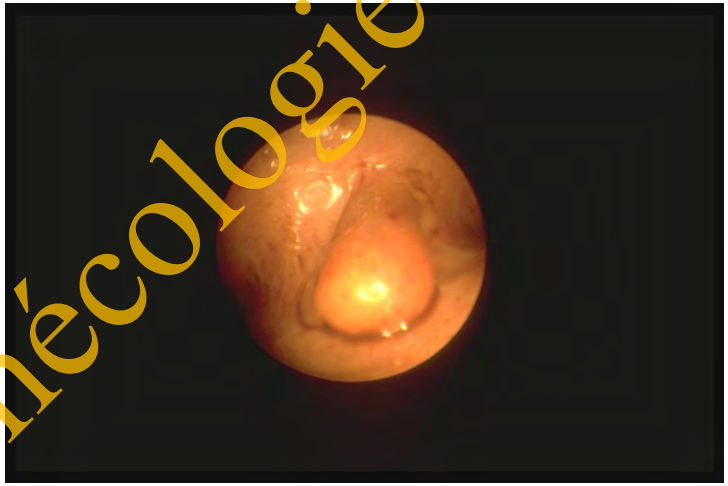

Collège de Gynécologie CVL

Valeur diagnostique de l'hystéroscopie : le fibrome sous muqueux

- Fibrome sous muqueux (sens : 0,87, spec : 0,95) examen de référence VPP : 90%, VPN: 96%

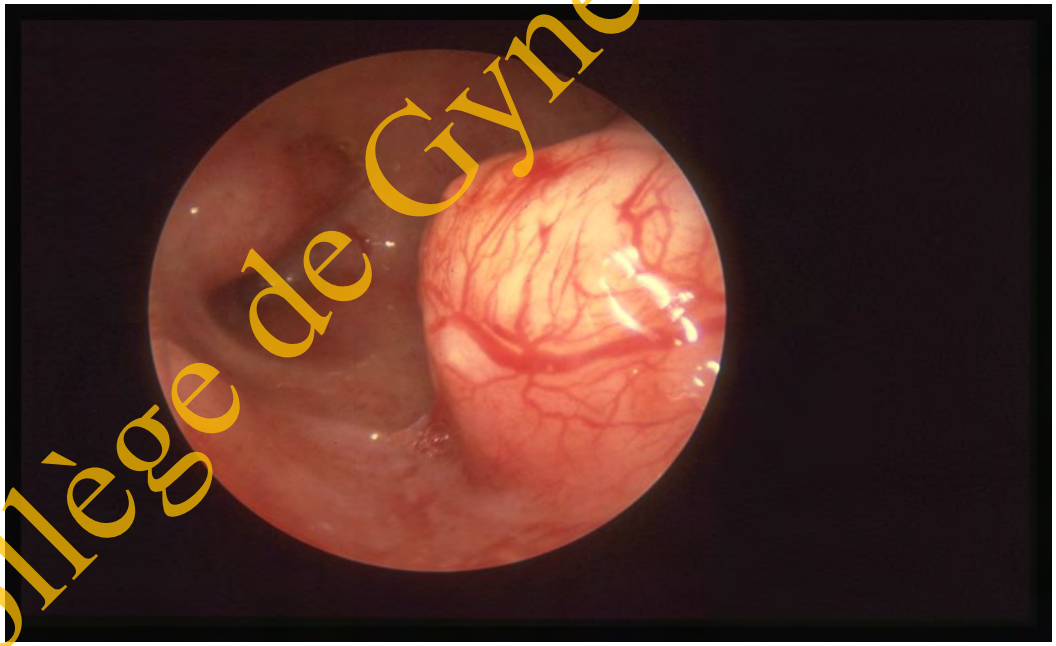

Collège de Gynécologie CVL

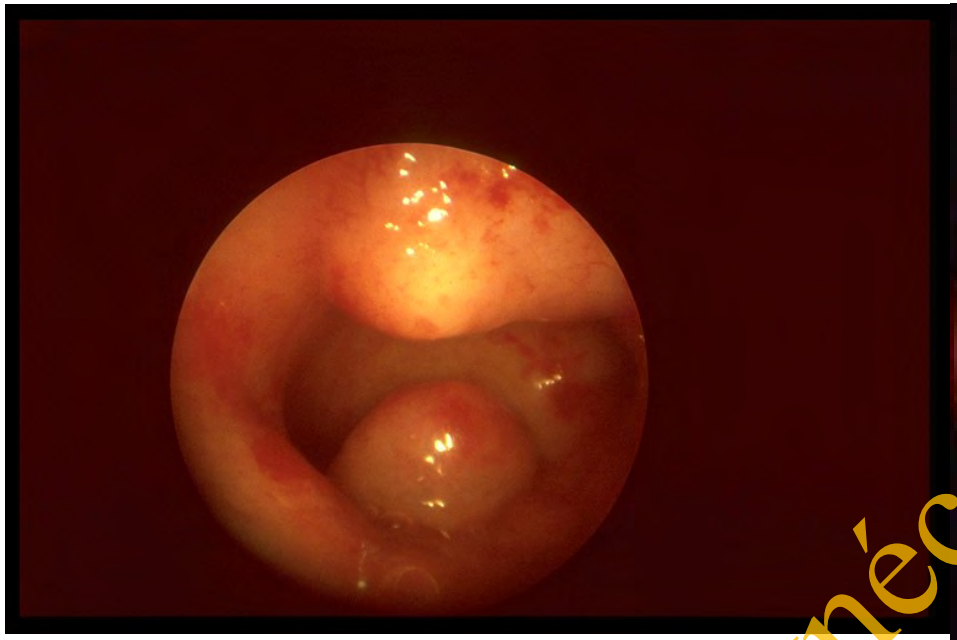

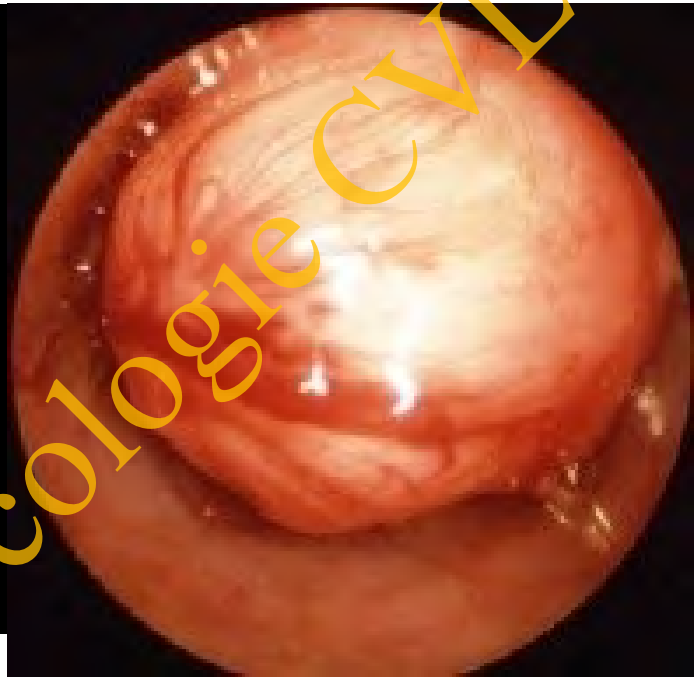

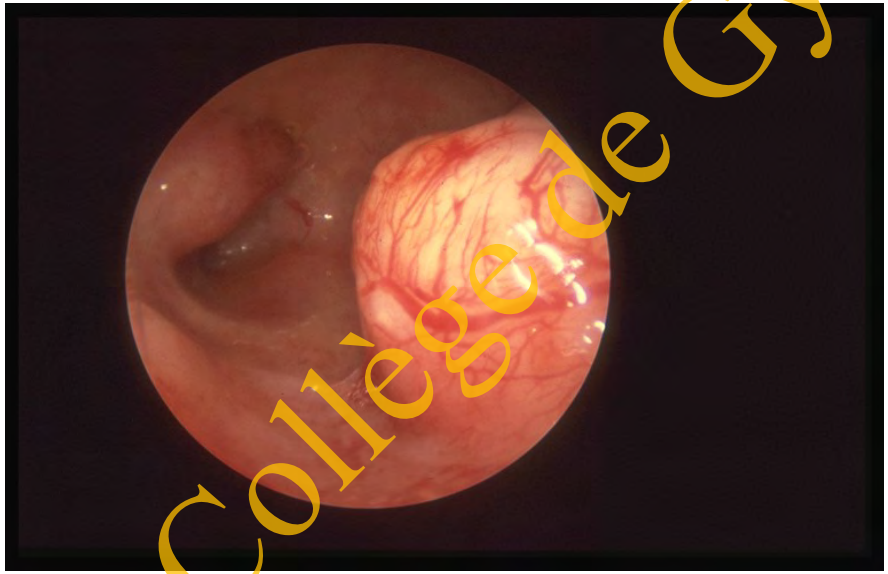

Collège de Gynécologie CVL

Valeur diagnostique de l'hystéroscopie : l'adénomyose

- Signes directs (orifices diverticulaires, nodules bleutés)

- Signes indirects (hypervascularisation, dilatation des orifices tubaires, réaction inflammatoire : pétéchies à l'introduction de l'hystéroscope)

- Valeur diagnostique faible : VPN 44%
- Une hystéro diagnostique normale n'élimine pas une adénomyose

Collège de Gynécologie CVL

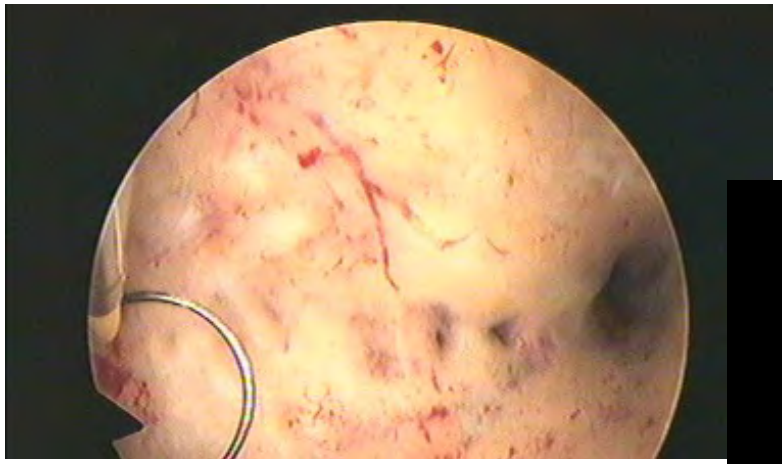

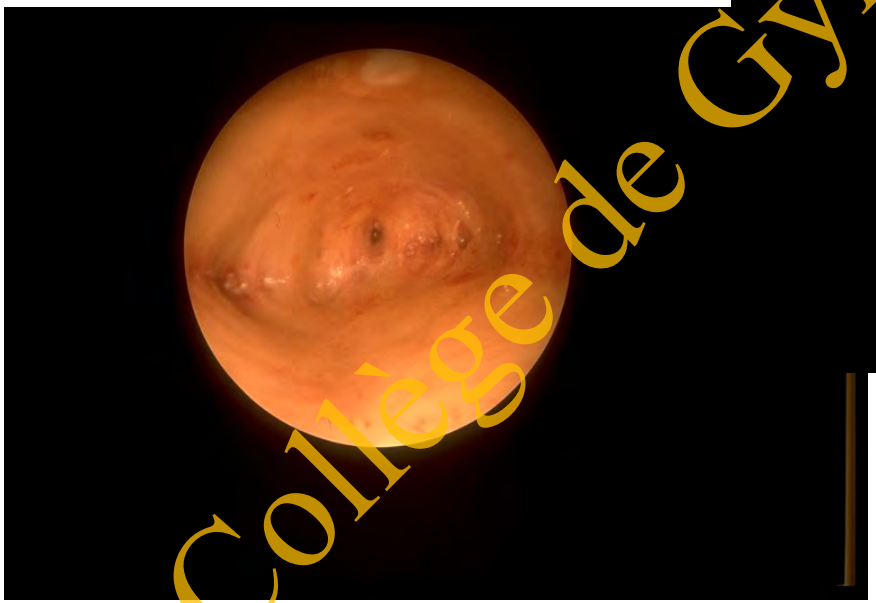

Collège de Gynécologie CVL

Valeur diagnostique de l'hystéroscopie : hypertrophie de l'endomètre

- Taille muqueuse : <5 mm ménopause, <8 mm ménopause et THS, <8 mm première partie de cycle, <12 mm deuxième partie de cycle
- Mesurer épaisseur de muqueuse avec sillon à HSC
- Autres signes : vascularisation anormale, pseudo polypoide, glandulo kystique
- VPP : 55%, VPN : 97%

Collège de Gynécologie CVL

Valeur diagnostique de l'hystéroscopie : hypertrophie endométriale simple

- Épaississement diffus de l'endomètre homogène régulier

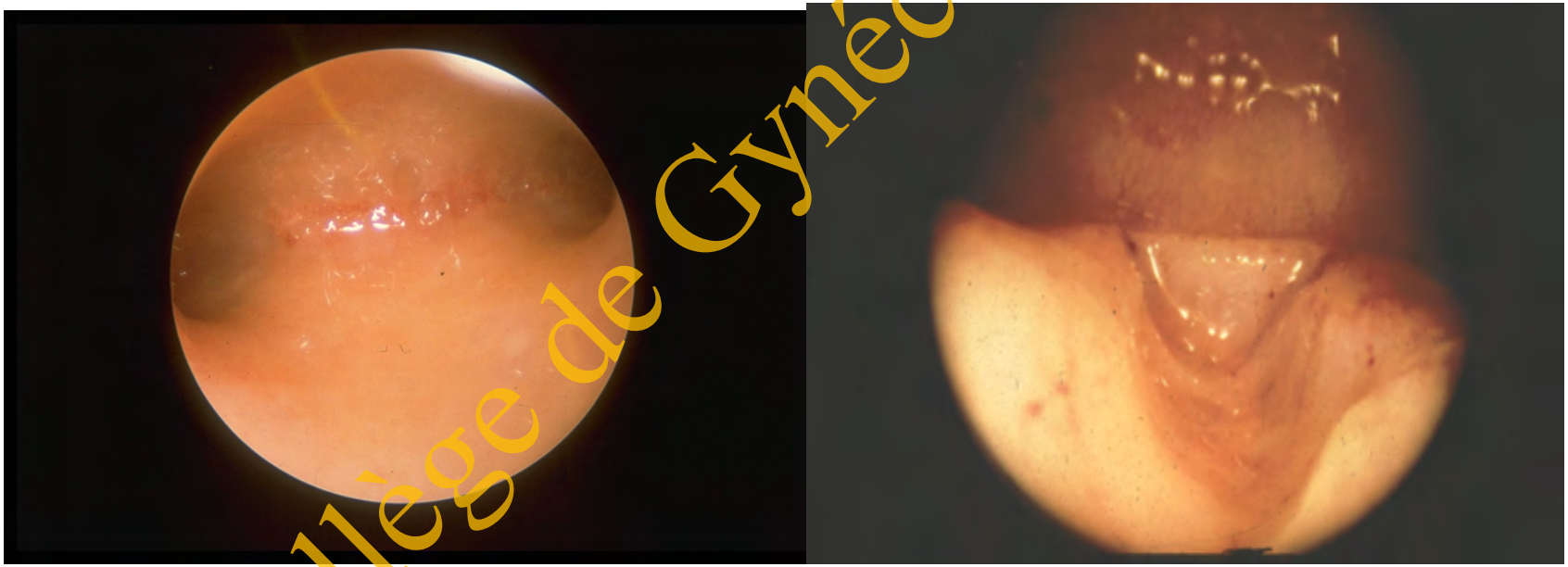

Collège de Gynécologie CVL

Valeur diagnostique de l'hystéroscopie : l'hypertrophie endométriale à faible risque évolutif

- Aspect glandulo kystique : atrophie, hypervascularisation de surface, surélévations kystiques de quelques millimètres
- Croissance irrégulière de l'endomètre
- Hypervascularisation
- Épilthélium polypoide
- Zones nécrotiques

Collège de Gynécologie CVL

Valeur diagnostique de l'hystéroscopie : hypertrophie endométriale à haut risque (atypies)

- Aspect hypervascularisé avec vaisseaux tourbillonnants, en tire bouchon, surface irrégulière, aspect bourgeonnant cérébroide des lésions

Collège de Gynécologie CVL

Corrélation hystéro-histologie

- Endométrite : 1 à 8% des BE, pas de spécificité plasmocytes
- Hypertrophie = augmentation du volume des cellules sans préjuger de la nature histologie
- Hyperplasie : augmentation du nombre de cellules
- Hyperplasie complexe : désorganisation architecturale
- Hyperplasie simple sans atypie : 1% R de cancer
- Hyperplasie complexe sans atypie : 3% R de cancer
- Hyperplasie simple avec atypie : 8% R de cancer
- **Hyperplasie complexe avec atypie :** 30% R de cancer

Collège de Gynécologie CVL

Valeur diagnostique de l'hystéroscopie diagnostique : néoplasies endométriales

- Aspect bourgeonnant, avec proliférations fines, saignant au contact, irrégulières et polylobaires, partiellement nécrotiques. Vascularisation irrégulière et anarchique
- Rechercher envahissement de l'isthme

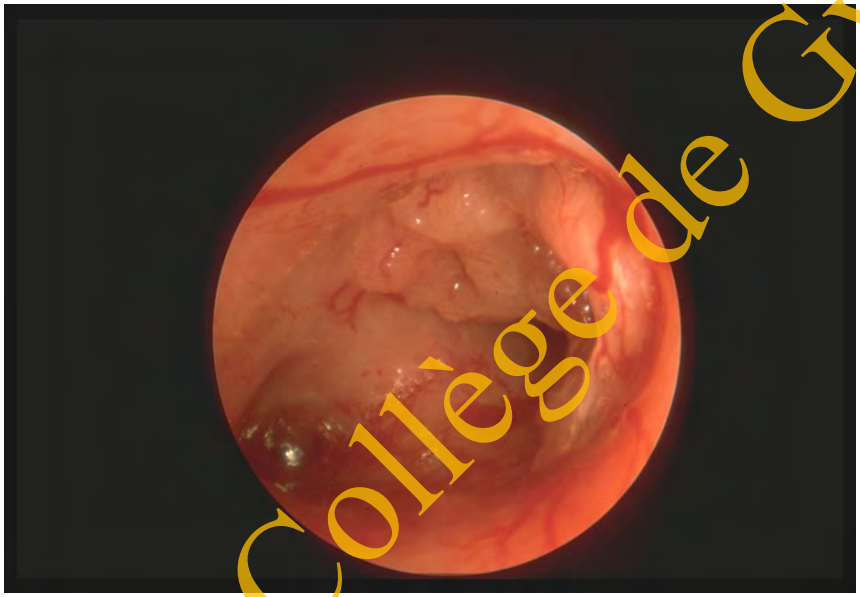

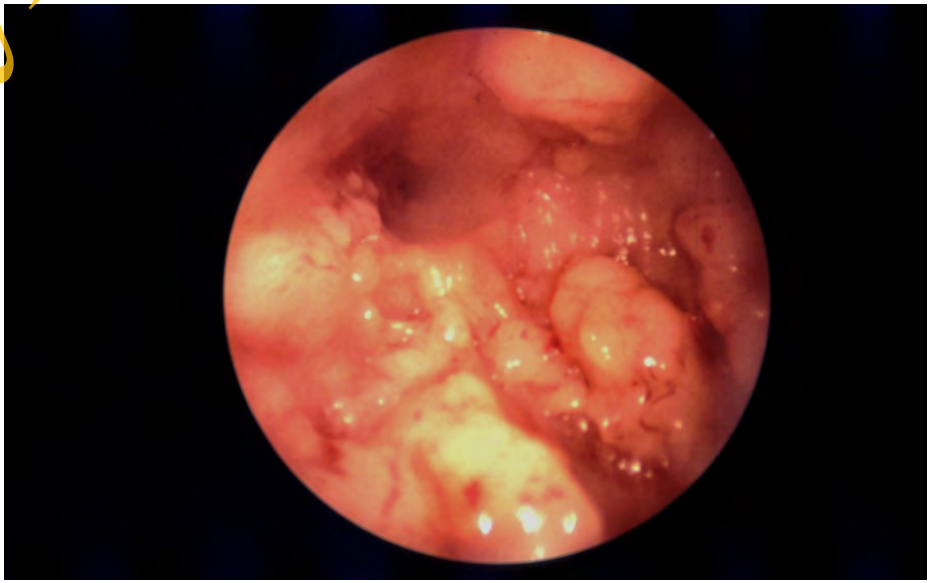

Collège de Gynécologie CVL

Risque de dissémination maligne

- Pas de risque à réaliser une hystéroscopie
  - Même si augmentation du taux de cytologie péritonéale positif (mais pas d'influence sur le pronostic en cas de cancer)
  - Pas de modification de la survie globale ou sans récidive

Collège de Gynécologie CVL

Valeur diagnostique de l'hystéroscopie diagnostique : atrophies endométriales

- Aspect pétéchial et blanchâtre de la muqueuse

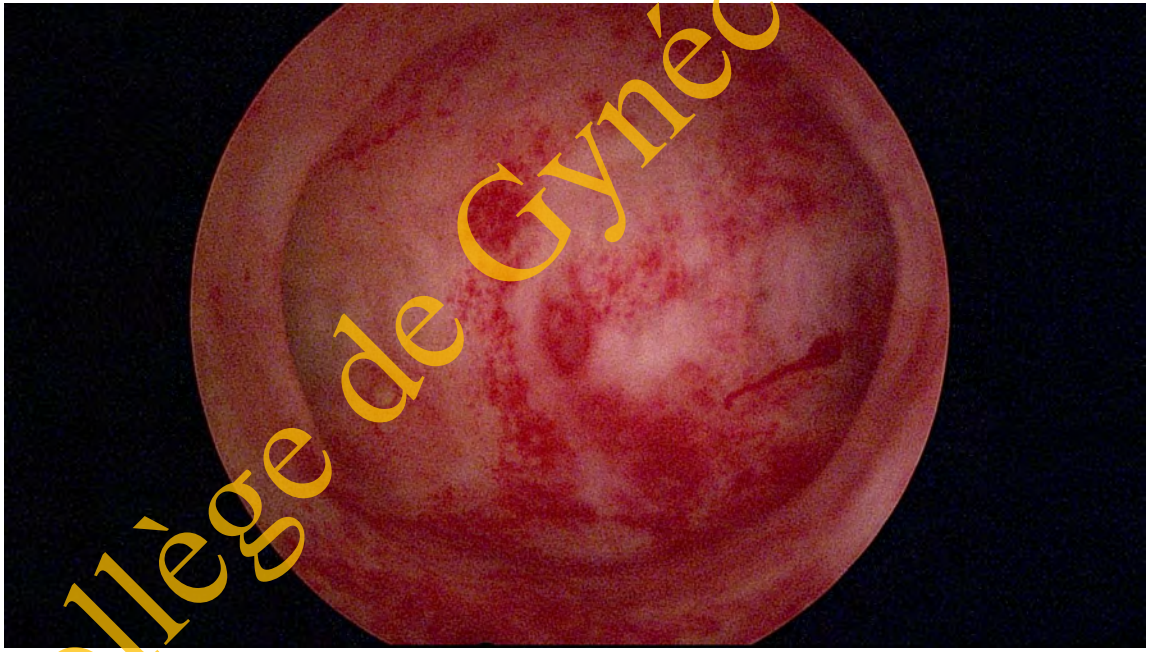

Collège de Gynécologie CVL

40% des patientes présentant des saignements anormaux n’ont aucune pathologie organique retrouvée

Collège de Gynécologie CVL

Limites de l'hystéroscopie

- Sténose du col : 3%
- Métrorragies abondantes : préférer serum physiologique
- Fuites par « béance du col »: pince pozzi
- Dissémination de cellules cancéreuses : risque théorique

Collège de Gynécologie CVL

Contre indications, complications

- Contre indications : métrorragies, grossesse, infection
- Complications :

-Embolies gazeuses : sous AG 0,6/1000 1/3 DC car pas de prodromes -->CI gaz sous AG

-perforations : rarissime en cs
FR : ménopause, utérus retroversé, sténose

-Douleurs

-carcinologique : 0

-lacérations cervicales

-infections : traiter les endométrites par cycline 10 jours

Collège de Gynécologie CVL

BIOPSIE ENDOMETRIALE

Collège de Gynécologie CVL

Biopsie endométriale non orientée

- Pipelle de cornier : l'instrument le plus performant pour la BE

- Cancer de l'endomètre : sensibilité 91%, spécificité 80%

-hyperplasie atypique : sensibilité 82%, spécificité 100%

VPP 57%, VPN 97%

- Autres : canule de novak

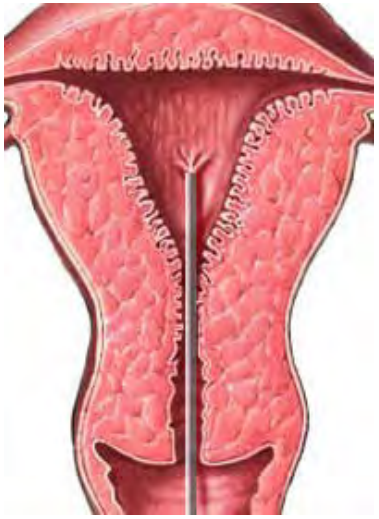

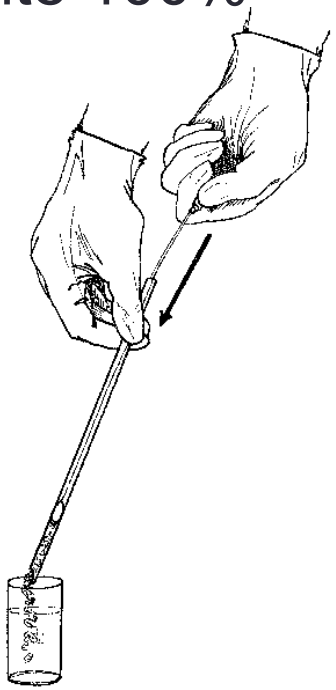

Collège de Gynécologie CVL

Biopsie endométriale dirigée sous hystéroscopie

- Souvent recommandée
- Curette mousse ou fenêtrée
- Canal opérateur avec pince dédiée
- Permet un prélèvement orienté lorsqu'il existe une anomalie localisée
- Non évalué

Collège de Gynécologie CVL

Place de la biopsie de l'endomètre

- FR variable selon les auteurs :

- Age >45 ans ou >40 ans
- ATCD anovulation chronique, infertilité, diabète, obésité
- HNPCC (R de 60% de cancer entre 48 et 50 ans)
- ATCD familial de cancer de l'endomètre
- Exposition prolongée aux œstrogène ou tamoxifène

Recommandations du CNGOF : la BE doit être réalisée devant toute ménométrorragie après 40 ans (accord professionnel) pipelle de Cornier à privilégier

Collège de Gynécologie CVL

Recommandations CNGOF

- L'échographie est l'examen de première intention
- L'hystéroscopie diagnostique et l'hystérosonographie peuvent être proposées en deuxième intention devant une anomalie endo cavitaire suspectée à l'échographie, ou en l'absence d'anomalie échographique sur l'échographie initiale en cas d'échec du traitement médical au bout de 3 à 6 mois (Grade B)
- Difficulté à hiérarchiser ces 2 examens
- Préférer hsc en cas de facteur de risque de cancer (grade B)

Collège de Gynécologie CVL