Cancer de l’utérus endomètre

Henri Marret

Tours 2017

Collège de Gynécologie CVL

- Madame x 68 ans métrorragies post ménopausiques
- Échographie :endomètre à 20 mm

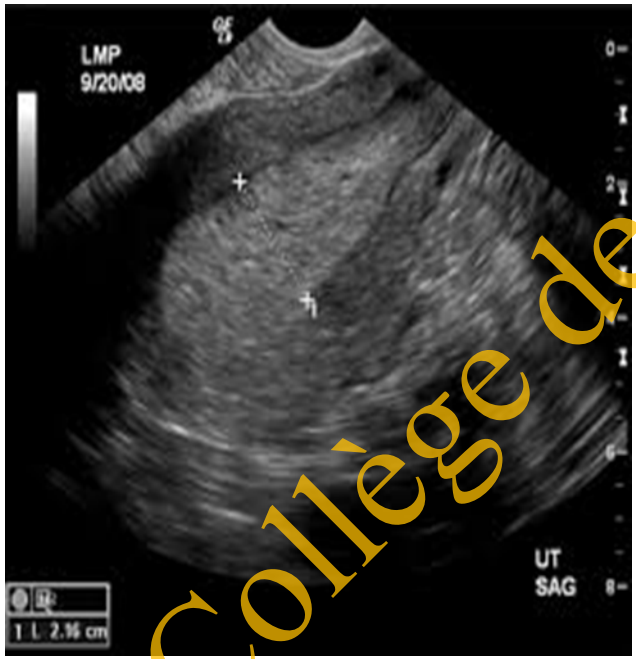

- Que faire ?

Collège de Gynécologie CVL

Hysterosonographie

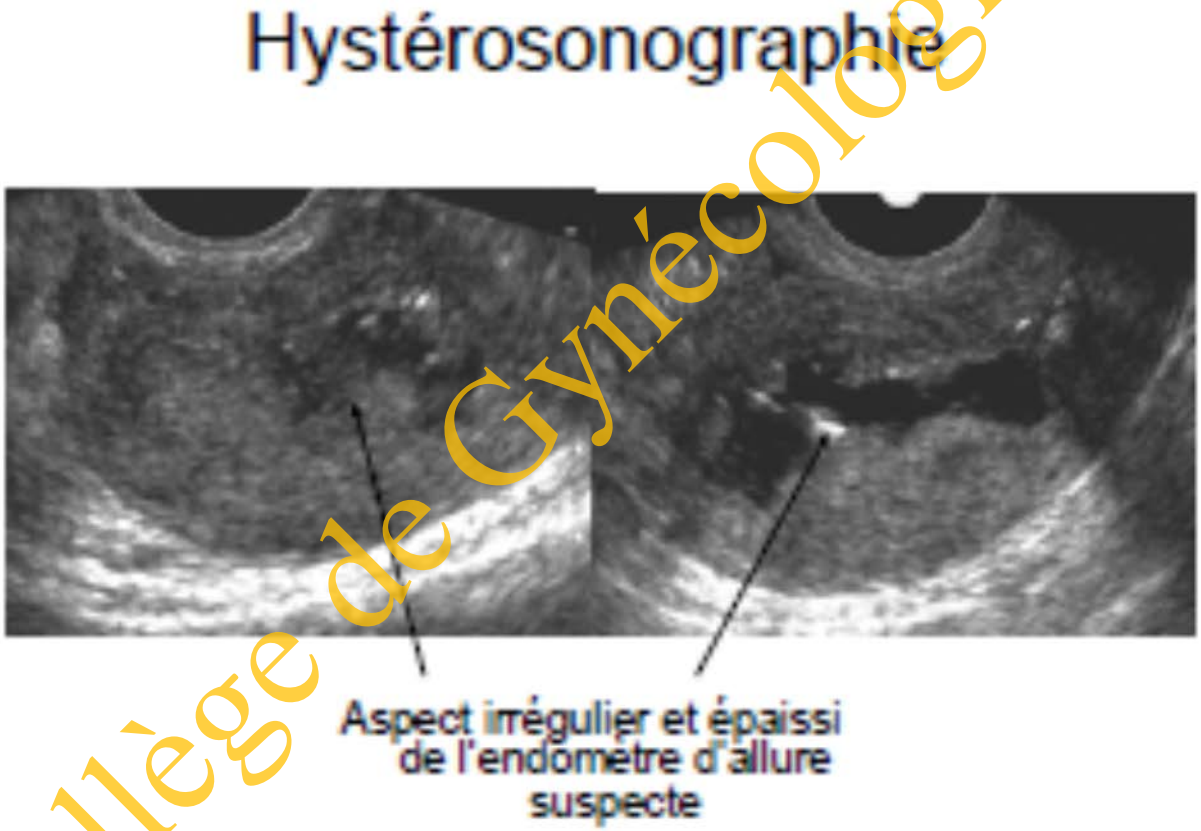

Collège de Gynécologie CVL

Hysterosonographie doppler

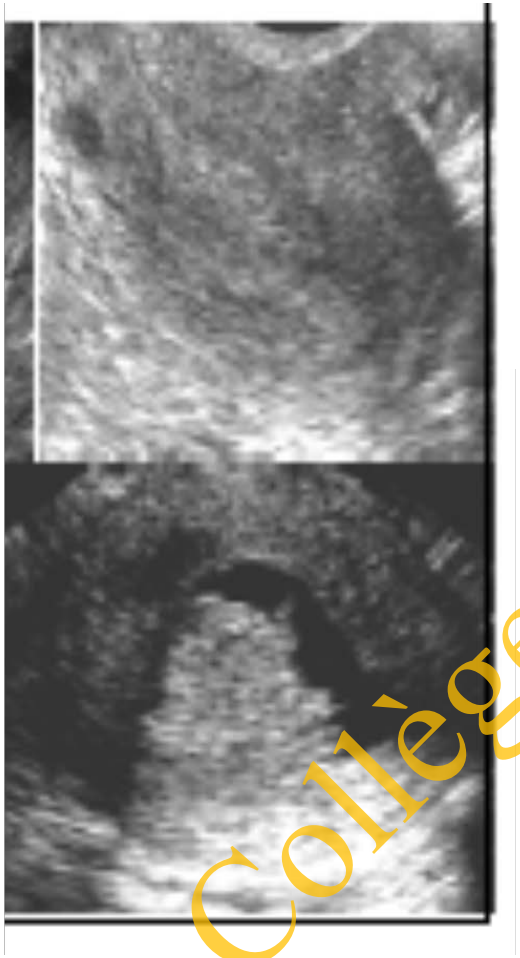

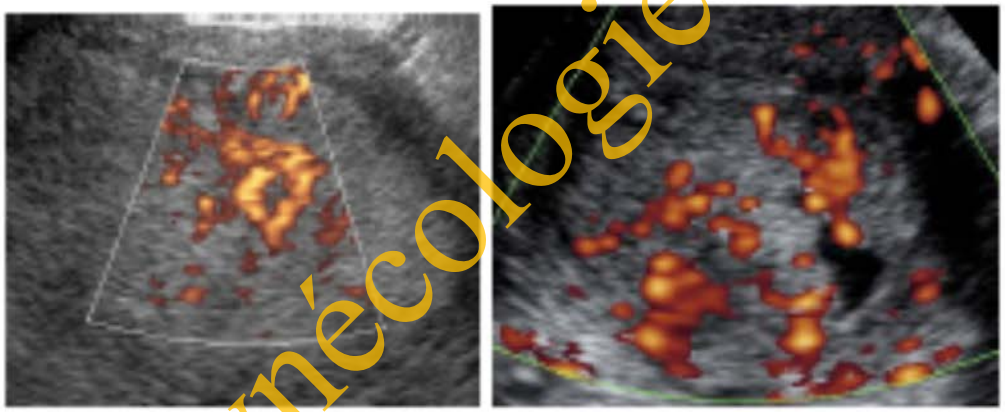

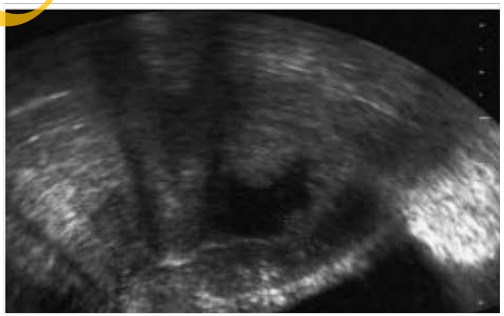

Quoi d'autre ?

Collège de Gynécologie CVL

- Pipelle de cornier en cs
- Hystéroscopie diagnostique
- Curetage utérin

Collège de Gynécologie CVL

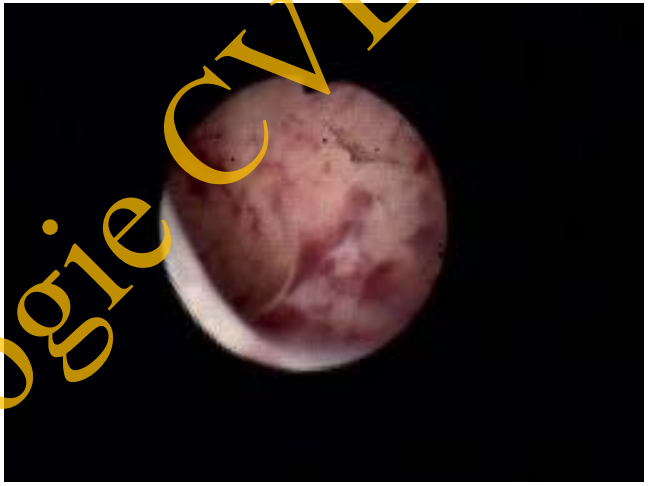

Hystéroscopie tumeur du fond utérin

Biopsie adénocarcinome endométrioide de grade 3 associé à une composante papillaire séreuse

quel bilan ?

Collège de Gynécologie CVL

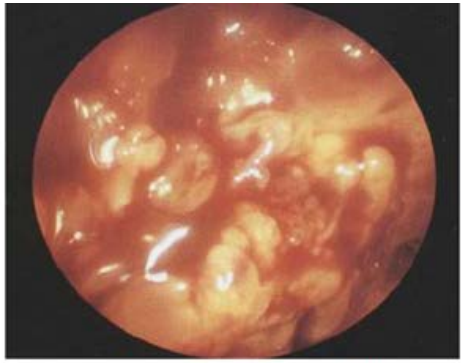

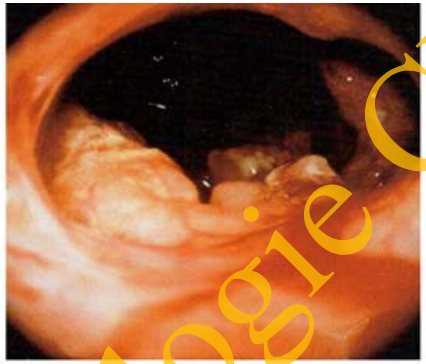

Adénocarcinome endométrial

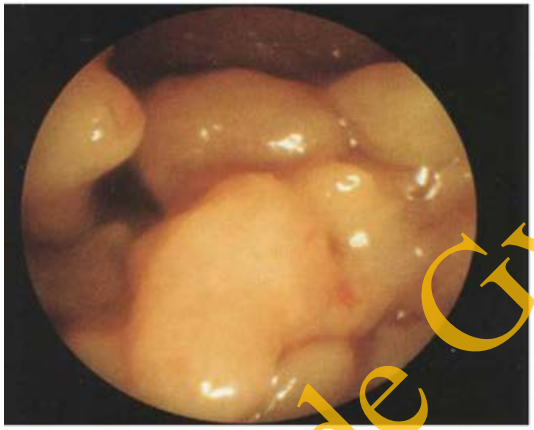

Hyperplasie atypique polypoïde

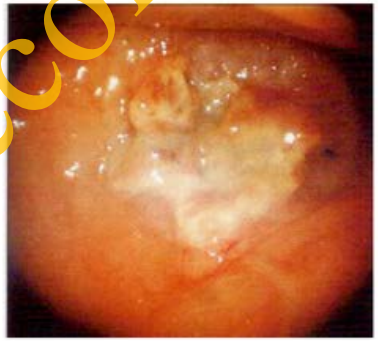

Adénocarcinome localisé dans la corne gauche

Quel bilan en plus ?

En imagerie ?

Collège de Gynécologie CVL

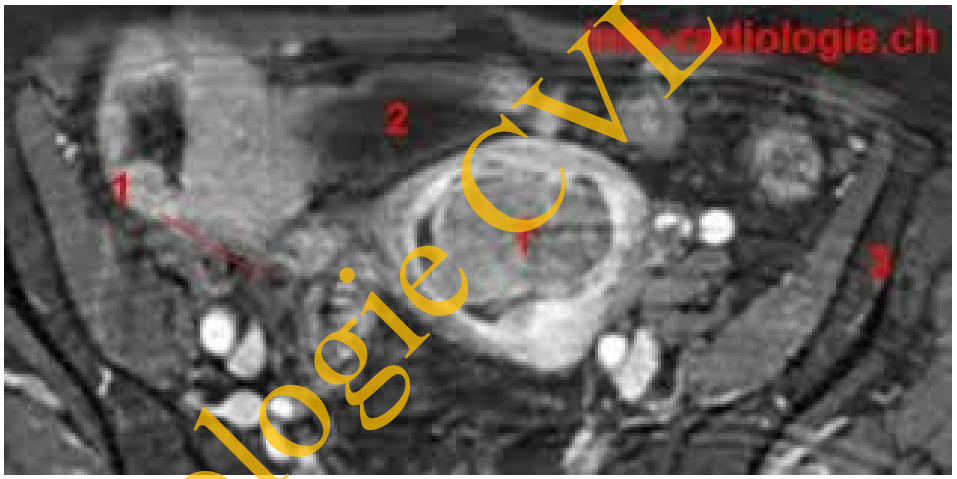

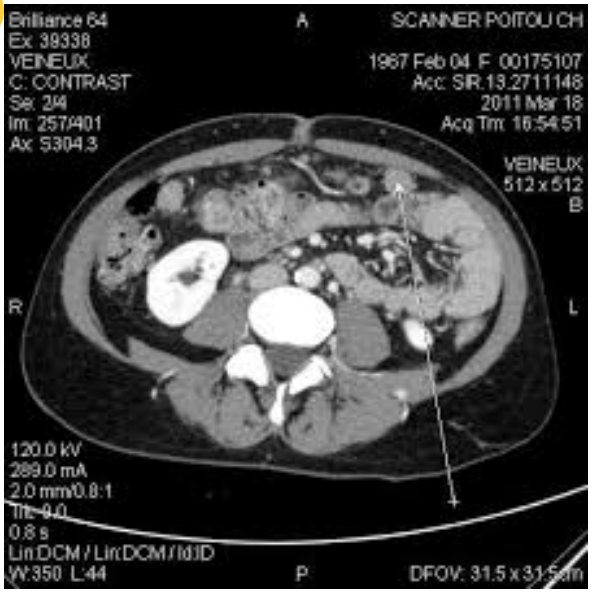

Irm pelvienne

Envahissement
du myomètre
ou du col

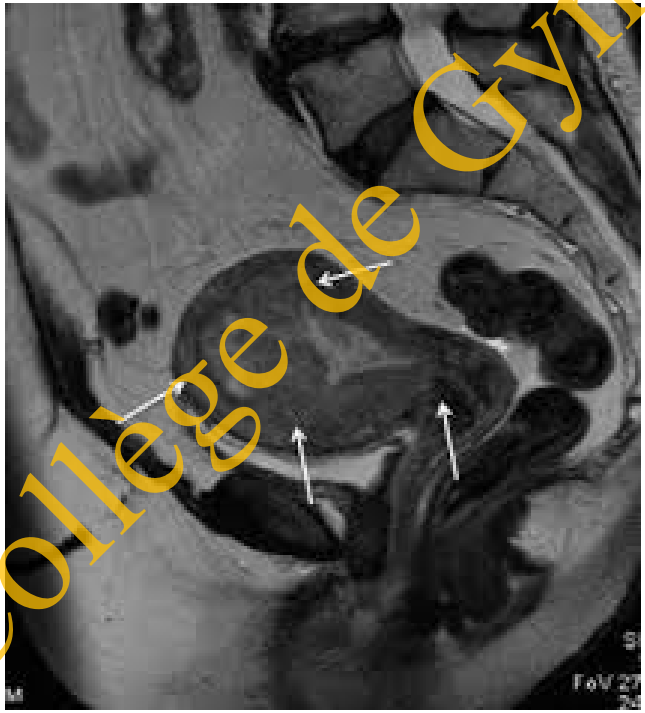

Scanner abdominopelvien
carcinose péritonéale
ganglion

Collège de Gynécologie CVL

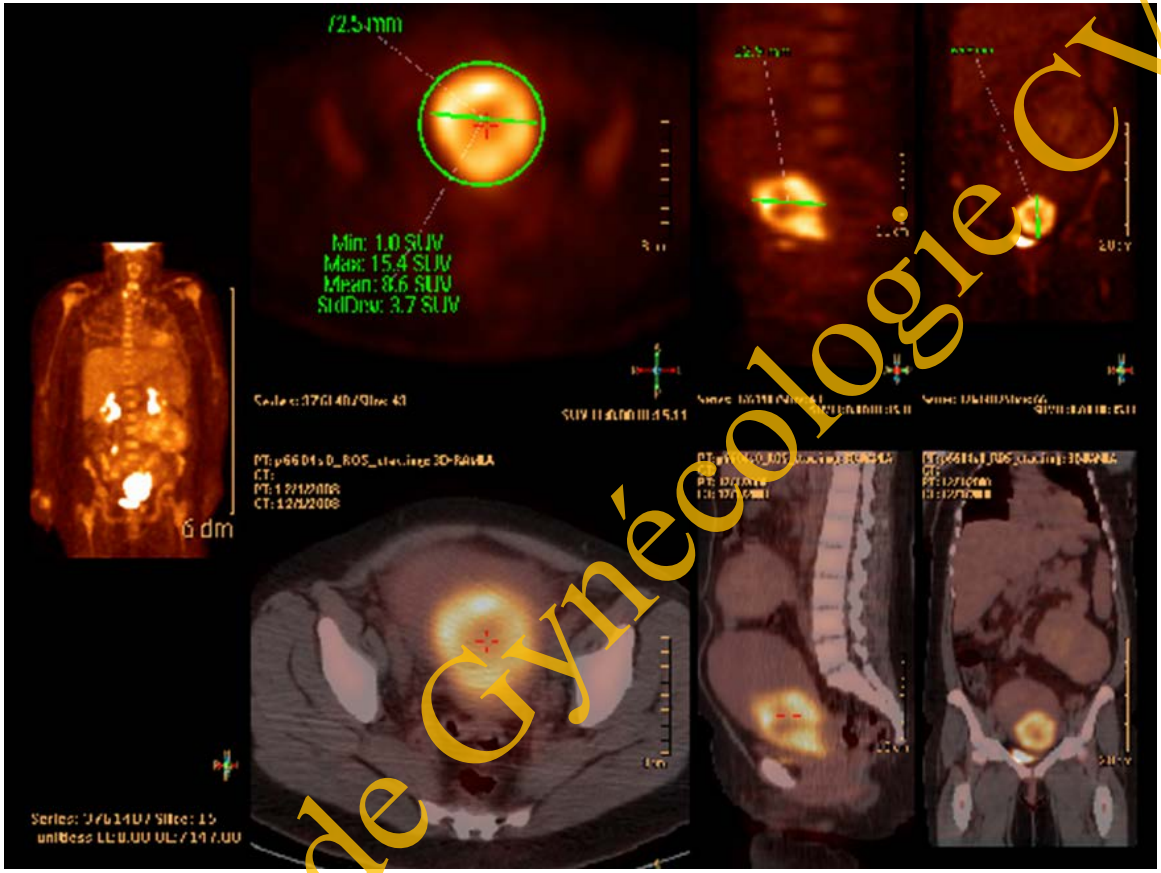

TEP TDM

Collège de Gynécologie CVL

Classification FIGO

- **Stade I** : tumeur limitée au corps l'utérus
  - IA : tumeur envahissant moins de la moitié de l'épaisseur du myomètre,
  - IB : tumeur envahissant plus de la moitié de l'épaisseur du myomètre.

- **Stade II** : extension au stroma cervical

- **Stade III** : extension en dehors de l'utérus
  - IIIA : extension aux ovaires et/ou à la séreuse,
  - IIIB : extension au vagin et/ou aux paramètres,
  - IIIC : extension ganglionnaire pelvienne (IIIC1) ou para-aortique sous-rénale (IIIC2).

- **Stade IV** :
  - IVA : extension à la muqueuse vésicale ou du côlon,
  - IVB : extension ganglionnaire inguinale et/ou para-aortique au-dessus de la veine rénale et/ou implants péritonéaux et/ou métastases à distance.

Faire ca 125

Que faire si stade IB sur l'irm pelvienne et TDM normal

Collège de Gynécologie CVL

Diagnostic de carcinose méconnue

Découverte per-opératoire

Patients à risque

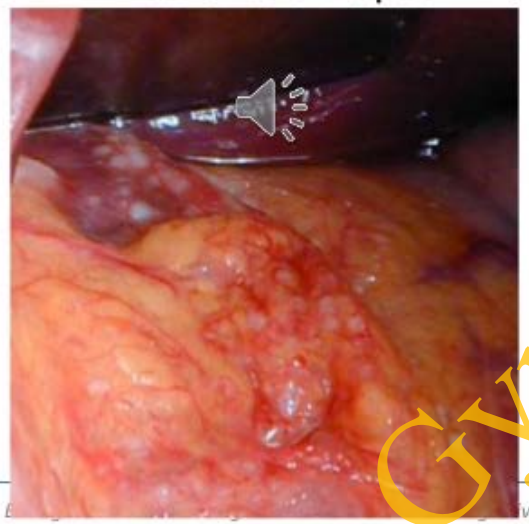

Coelioscopie diagnostique

Eliminer la carcinose

Hystérectomie curage complet et omentectomie : traitement comme un ovaire

Collège de Gynécologie CVL

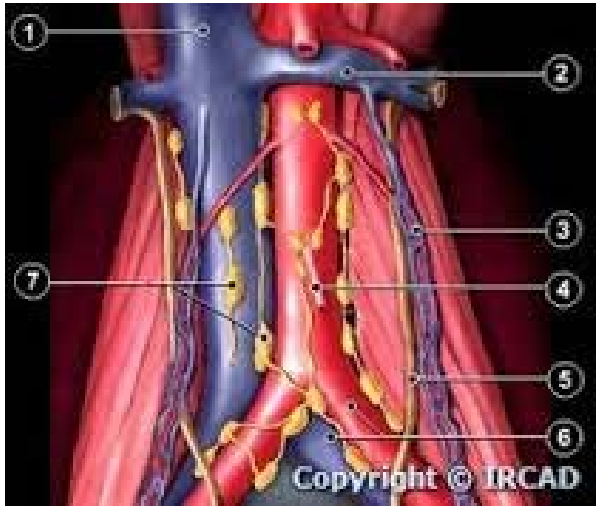

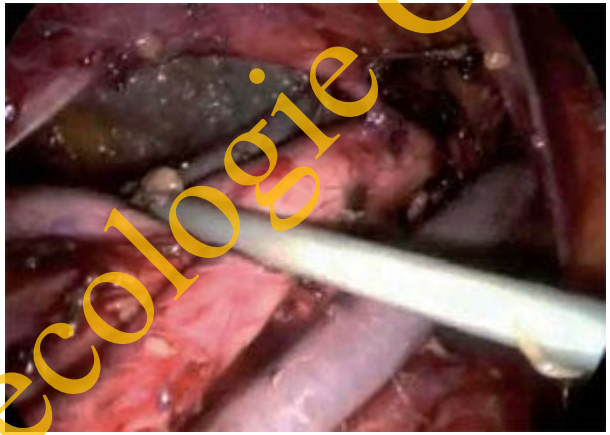

Stadification

Pour décider de traitement adjuvant

Collège de Gynécologie CVL

Tableau. Facteurs pronostiques du cancer de l'endomètre.								
Tumeur	**Limitée à l'utérus**					**Extension extra-utérine**		
Stade FIGO	IA*	IA*	IB*	IB*	IA-IB	II*	III*	IV*
Type histologique	1	1	1	1	2	Tous types	Tous types	Tous types
Grade	1-2	3	1-2	3		Tous grades	Tous grades	Tous grades
Risque	Faible	Intermédiaire		Élevé		Élevé		

* Rôle de l'imagerie pour l'estimation du pronostic du cancer de l'endomètre. Le risque d'envahissement ganglionnaire lombo-aortique, à partir duquel sera planifiée la chirurgie, dépend du type histologique (type 1 : adénocarcinome endométrioïde ; type 2 : carcinome papillaire séreux et à cellules claires), du grade tumoral (de 1 à 3 pour le type 1), et de l'extension locorégionale et à distance (stade FIGO, basé sur les résultats de la chirurgie).
L'imagerie permet d'évaluer l'extension tumorale en préopératoire, et en particulier la profondeur d'invasion du myomètre et l'extension au stroma cervical (stades I et II).

Collège de Gynécologie CVL

Traitement adjuvant

- Radiothérapie selon l'atteinte ganglionnaire
- curithérapie vaginale de complément
- Chimiothérapie adjuvante

Collège de Gynécologie CVL