Cas clinique 3 :
Ménométrorragies de cause non cervicale ou vaginale

Etienne Roussel,
Joué-les-Tours 17/03/2017

Collège de Gynécologie CVL

ODPCGO

Patiente de 68 ans

- 168 cm, 90 kg
- 4G-3P
- 3 enfants voie basse
- ATCD : cure de cystocèle, appendicectomie, syndrome d'apnée du sommeil, hypercholestérolémie
- Ménopause depuis 52 ans , pas de THM

Collège de Gynécologie CVL

Motif de consultation

- Métrorragies post-ménopausique évoluant depuis 3 mois

Collège de Gynécologie CVL

Q1: Quel(s) Examen(s) proposé(s)?

- Echographie pelvienne
- Hystéroscopie diagnostique
- CA 125
- IRM

Collège de Gynécologie GYL

Examens réalisés :

- Echographie pelvienne : OUI
- Hystéroscopie diagnostique : OUI en fonction des résultats de l'échographie
- CA 125 : Non
- IRM : Non, pas en première intention

Collège de Gynécologie CVL

Examens réalisés :

- Echographie pelvienne :

  Utérus augmenté de volume, avec image intra-utérine de 2,6 cm de grand axe pouvant correspondre soit à un fibrome soit à un polype

  Ovaires sans particularité

  Douglas libre

College de Gynécologie CVL

Examens réalisés :

- Echographie pelvienne :

Collège de Gynécologie CVL

Examens réalisés :

- CA 125, ACE et CA19-9 réalisés, normaux
  Pas d'intérêt dans le cas présent

Collège de Gynécologie CVL

Examens réalisés :

Hystéroscopie diagnostique :

Masse intracavitaire irrégulière, végétante

Ostia non visualisés

Canal cervical normal

Collège de Gynécologie CVL

Aspect hystéroscopique :

Collège de Gynécologie CVL

Q2: Quel(s) Examen(s) proposé(s)?

- Biopsie d'endomètre
- IRM pelvienne
- Scanner thoracoabdominopelvien

Collège de Gynécologie GYL

Q2: Quel(s) Examen(s) proposé(s)?

- Biopsie d'endomètre : OUI, lors de l'hystéroscopie
- IRM pelvienne : OUI, en fonction des résultats ana path
- Scanner thoracoabdominopelvien : OUI, en fonction des résultats ana path

Collège de Gynécologie CVL

Examens réalisés :

- Biopsie d'endomètre :

  Adénocarcinome endomètrioide de l'endomètre de grade 1

Collège de Gynécologie CVL

Examens réalisés :

- IRM pelvienne :

  Infiltration du myomètre sans atteinte des cornes ni du col ni de l'isthme de l'utérus

  Absence d'adénomégalie pelvienne

Collège de Gynécologie CVL

IRM pelvis :

Collège de Gynécologie CVL

Examens réalisés :

Scanner thorocoabdominopelvien :

Absence de localisation à distance

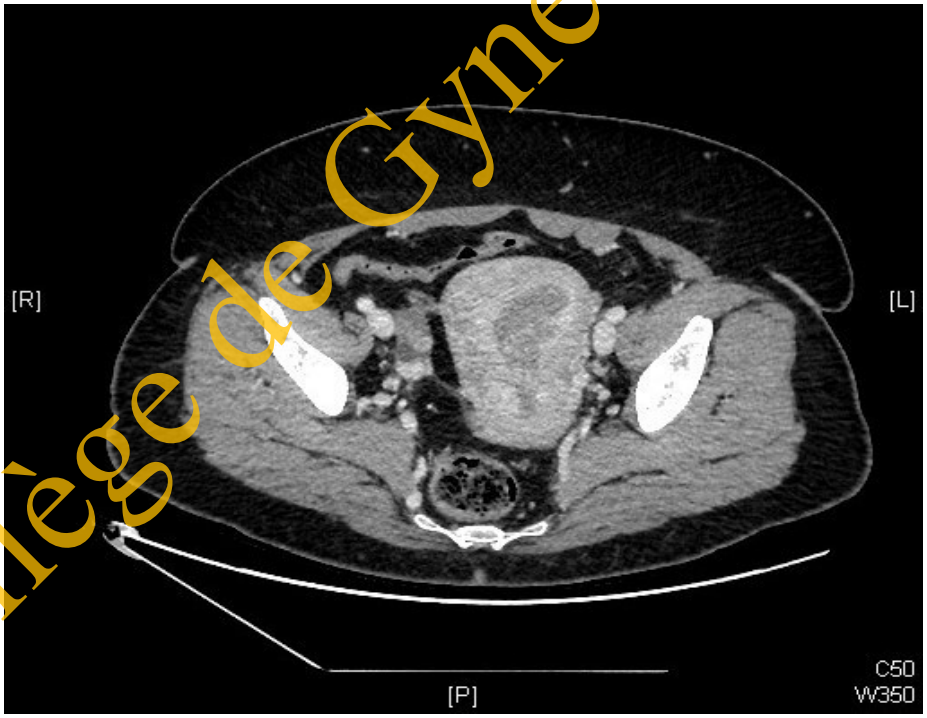

Collège de Gynécologie CVL

Traitement

Collège de Gynécologie CVL

Traitement :

Adénocarcinome endomètrioide de l'endomètre de grade 1

Collège de Gynécologie CVL

Q3: Quel traitement proposer?

- Chirurgie
- Radiothérapie
- Chimiothérapie

Collège de Gynécologie CVL

Q3: Quel traitement proposer?

- Chirurgie : OUI, en première intention
- Radiothérapie : en fonction des résultats
- Chimiothérapie : Non

Collège de Gynécologie CVL

Chirurgie :

Hystérectomie totale non conservatrice coelioprépparée

Pas de curage pelvien ni lomboaortique

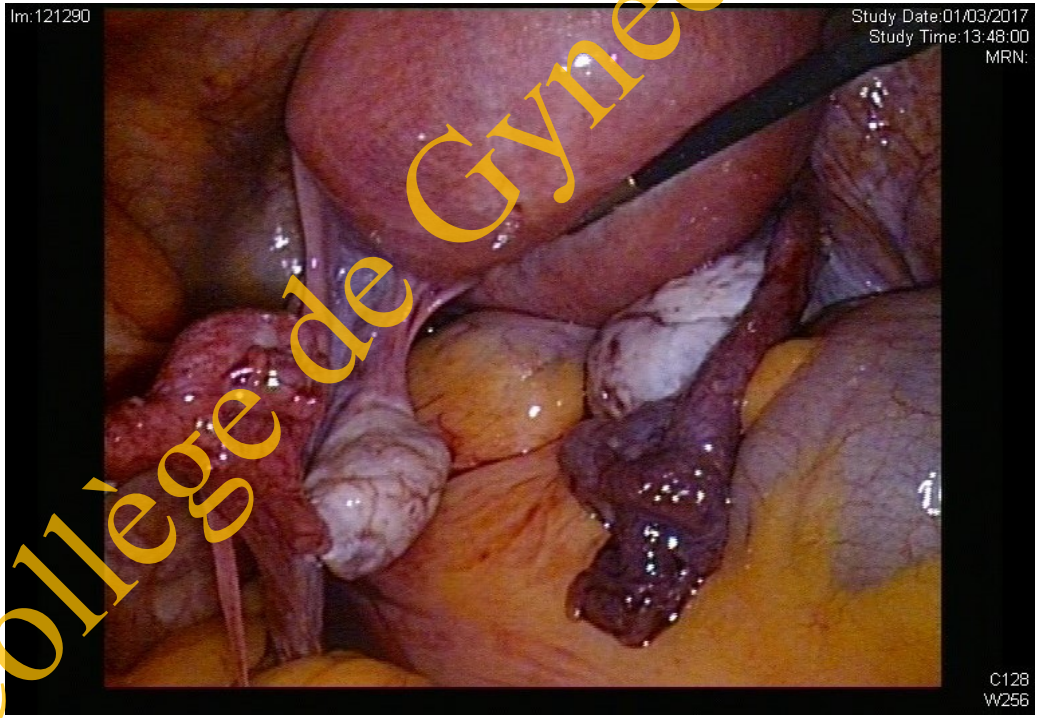

Collège de Gynécologie CVL

Ana path :

Adénocarcinome de l'endomètre stade IA, grade I, sans atteinte du col, des annexes ni des paramètres.

Analyse des microsatellites : tumeur instable

College de Gynecologie CVL

Tableau 2. Classification FIGO anatomochirurgicale (2009)[21]

FIGO (2009)[20]	TNM (2009)[22]	DESCRIPTION	FIGO (1989)
Stades I*	T1	Tumeur limitée au corps utérin	Stades I
IA	T1a	Tumeur limitée à l'endomètre ou ne dépassant pas la moitié du myomètre	IA-B
IB	T1b	Tumeur envahissant la moitié du myomètre ou plus de la moitié du myomètre	IC
Stades II*	T2	Tumeur envahissant le stroma cervical mais ne s'étendant pas au-delà de l'utérus	Stades IIA-B
Stades III*	T3 et/ou N1	Extensions locales et/ou régionales comme suit :	Stades III
IIIA	T3a	Séreuse et/ou annexes**	IIIA
IIIB	T3b	Envahissement vaginal et/ou paramétrial**	IIIB
IIIC	N1	Atteinte des ganglions lymphatiques régionaux**	IIIC
IIIC1		Ganglions pelviens	
IIIC2		Ganglions lomboaortiques +/- ganglions pelviens	
Stades IV*	T4 et/ou M1	Extension à la muqueuse vésicale et/ou intestinale et/ou métastases à distance	Stades IV
IVA	T4	Extension à la muqueuse vésicale et/ou intestinale	IVA
IVB	M1	Métastases à distance incluant les métastases intra-abdominales et/ou ganglions inguinaux	IVB

* : grades 1, 2 ou 3 ; ** : Les résultats de la cytologie péritonéale doivent être rapportés séparément et ne modifient pas la classification (la classification FIGO de 1989 incluait les résultats d'une cytologie positive pour les stades IIIA).

Collège de Gynécologie CVL

Q4: Quel traitement proposer?

- Radiothérapie
- Curiethérapie
- Surveillance seule

Collège de Gynécologie CVL

Q4: Quel traitement proposer?

Radiothérapie : Non

Curiethérapie : Non

Surveillance seule : Oui

Collège de Gynécologie CVL

RISQUE BAS	RISQUE INTERMÉDIAIRE	RISQUE ÉLEVÉ
Stades IA/T1a, grade 1 ou 2 (type 1 histologique)	Stade IA/T1a, grade 3 (type 1 histologique) Stade IB/T1b, grade 1 ou 2 (type 1 histologique)	Stade IB/T1b, grade 3 (type 1 histologique) Stade IA-B/T1 (type 2 histologique) Stade I/T1 présentant des emboles lymphatiques*

* Ajout aux recommandations de l'ESMO[11] ; IA/T1a : tumeur limitée à l'endomètre ou ne dépassant pas la moitié du myomètre ; IB/T1b : tumeur envahissant la moitié du myomètre ou plus de la moitié du myomètre.

Bas risque

- Une hystérectomie totale avec salpingo-ovariectomie bilatérale est recommandée.
- Une lymphadénectomie n'est pas recommandée.
- Une curiethérapie postopératoire à haut débit de dose n'est pas recommandée sauf en cas de stade IA grade 2 avec envahissement massif du 1/3 interne du myomètre où elle peut être envisagée.
- La radiothérapie externe n'est pas recommandée.
- Le traitement conservateur de l'utérus n'est pas recommandé mais peut être discuté pour des patientes désirant une grossesse, présentant des tumeurs supposées de stade I, grade 1 sans envahissement myométrial, au mieux après exploration coelioscopique des ovaires pour éliminer une extension extra-utérine ou de la séreuse.
- Sous les mêmes réserves, le traitement conservateur des ovaires associé à une hystérectomie totale avec salpingectomie bilatérale peut être discuté pour les patientes de moins de 40 ans désirant le maintien des fonctions ovariennes.
- Une chimiothérapie intraveineuse adjuvante n'est pas recommandée.

Risque intermédiaire :

- Une hystérectomie totale avec salpingo-ovariectomie bilatérale est recommandée.
- La lymphadénectomie pelvienne n'est pas recommandée. Elle peut cependant être envisagée en cas de stade IA grade 3 et IB grade 2
- Elle est possible sous la forme de recherche de ganglion sentinelle dans le cadre de protocole de recherche.
- Pas de reprise chirurgicale pour lymphadénectomie pelvienne si non fait de première intention pour grade 2 et à rediscuter en RCP pour les grades 3
- Une curiethérapie postopératoire à haut débit de dose est recommandée.
- La radiothérapie externe n'est pas recommandée.
- Une chimiothérapie intraveineuse adjuvante n'est pas recommandée.

Collège de Gynécologie CVL

RCP :

- Surveillance seule
- Enquête oncogénétique à la recherche d'un syndrome de Lynch

Collège de Gynécologie CVL

MERCI POUR VOTRE ATTENTION

Collège de Gynécologie CVL