Microchimérisme : circulation de cellules fœtales et conséquences

Sélim Aractingi
Upres EA 4053
UFR Pierre et Marie Curie,
Hôpital Tenon, ApHp

Formes de microchimérisme gestationnel

- Fœto-maternel
  - Donneur: fœtus, receveur: mère
- Materno-foetal:
  - Donneur: mère, receveur: foetus
- Jumeaux

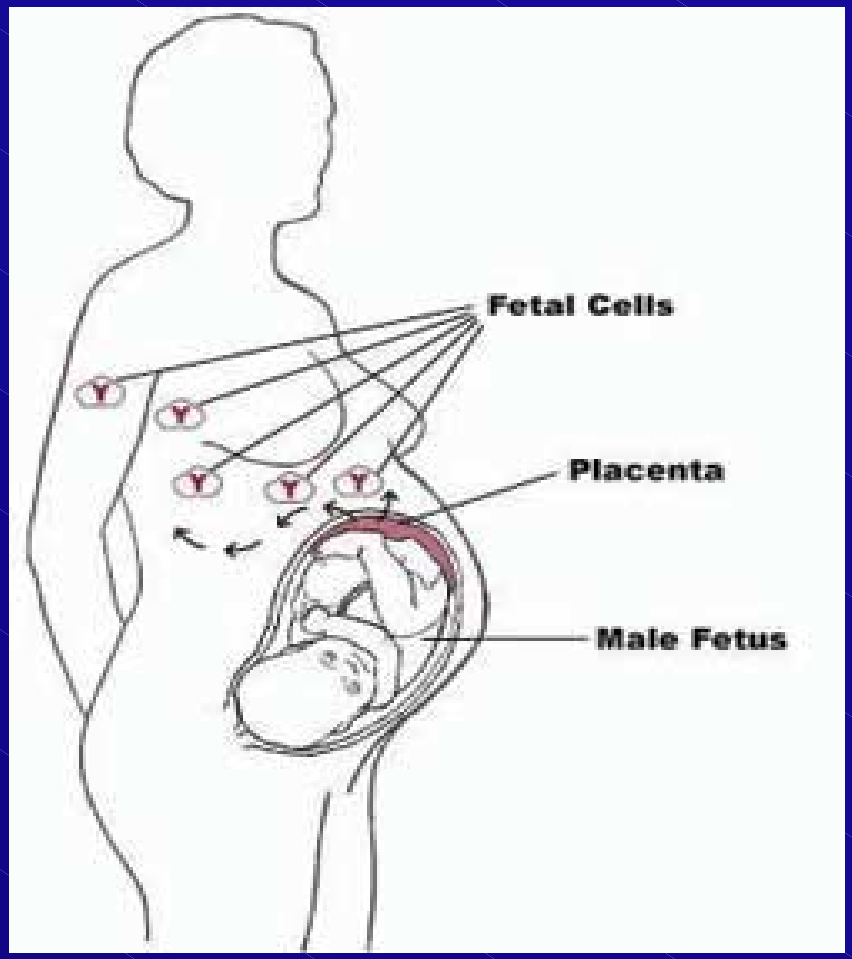

Microchimérisme fœto-maternel:

- Présence de cellules fœtales dans la circulation maternelle **pendant la gestation**:
  - Dès la sixième semaine de gestation
  - En nombre de plus en plus important jusqu'à l'accouchement
  - Chez **100% des femmes** enceintes testées

    (Ariga et al, Transfusion 2001)
  - En faible nombre: 1-6 cellules nucléées/ml

Microchimérisme fœtal:

- Après la gestation:
  - **Persistance des cellules foetales jusqu'à 27 ans après l'accouchement**

    Bianchi et al, PNAS, 1996
  - **Nombre de cellules en diminution post partum**
  - **Détectable chez 20-40% des femmes (PBMC) en l'absence de toute pathologie**

    Lambert et al, Blood, 2002

Cellules souches fœtales transférées pendant la grossesse

- Cellules souches hématopoïétiques (CSH) retrouvées:
  - Pendant la grossesse:
    - Cellules CD34+ (Guetta et al, 2003) en tri
    - Cellules CFU en culture (Osada et al 2001)
    - Cellules CD34+ chez le macaque
  - Après la grossesse:
    - Cellules CD34+ et CD34+CD38+ sur PBMC triées ou sur produits de cytaphérèse après G-CSF

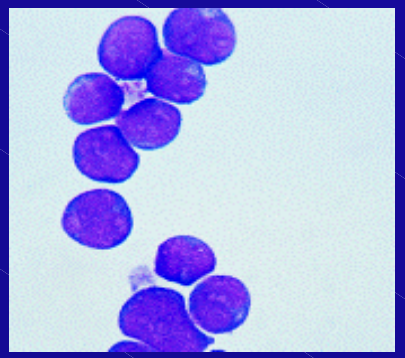

Cellules souches fœtales transférées pendant la grossesse

- Cellules souches mésenchymales:
  Cellules capables de former des adipocytes, cartilage, os

  – Pendant la grossesse : en culture dans le sang maternel.
  – Jusqu'à 50 ans après la gestation à partir de moelle osseuse, en culture et en FISH.
  O'Donoghue et al., Lancet, 2004

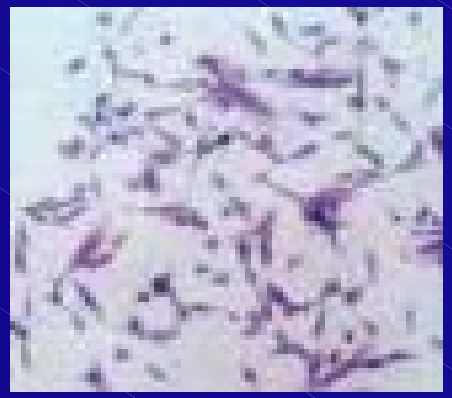

- Autres cellules transférées: leucocytes, trophoblastes, érythroblastes nucléés

Facteurs favorisant le microchimérisme

- Histocompatibilité:
  - **Association du microchimérisme avec certains haplotypes HLA : DQA1*0501**

    Lambert, Blood, 2003
  - **Arguments chez la souris dans les tissus hématopoïétiques**

    Bonney et al, J Immunol, 1998

Facteurs favorisant le microchimérisme

- Évènements obstétricaux:
  - Avortements

    1552/16ml vs 19/16ml sang maternel;

    Bianchi et al, 2001
  - Pré-éclampsie
  - Trisomie 21
  - Amniocentèse
- Augmentent le nombre de cellules fœtales transférées pendant la grossesse

Chimerisme et grossesse : transfert cellulaire materno-foetal

- Presence de cellules maternelles dans le sang de cordon

  G Socié, 1994; JM Hall, 1996, YD Lo, 1996

- Presence de cellules maternelles jusqu'à 50% d' adultes normaux (PCR d'haplotypes maternels non partagés)

  Maloney S, Blood, 1999

- Le microchimérisme fœtal est un phénomène fréquent
- Il permet le transfert à la mère de cellules souches hématopoïétiques et mésenchymateuses d’origine fœtale
- Ces cellules persistent au long cours

Dermatoses polymorphes gravidiques

- constituent des éruptions inexpliquées et transitoires
- survenant dans le 3é trimestre de la grossesse, période de transfert foeto-maternel maximal

Dermatose polymorphe gravidique

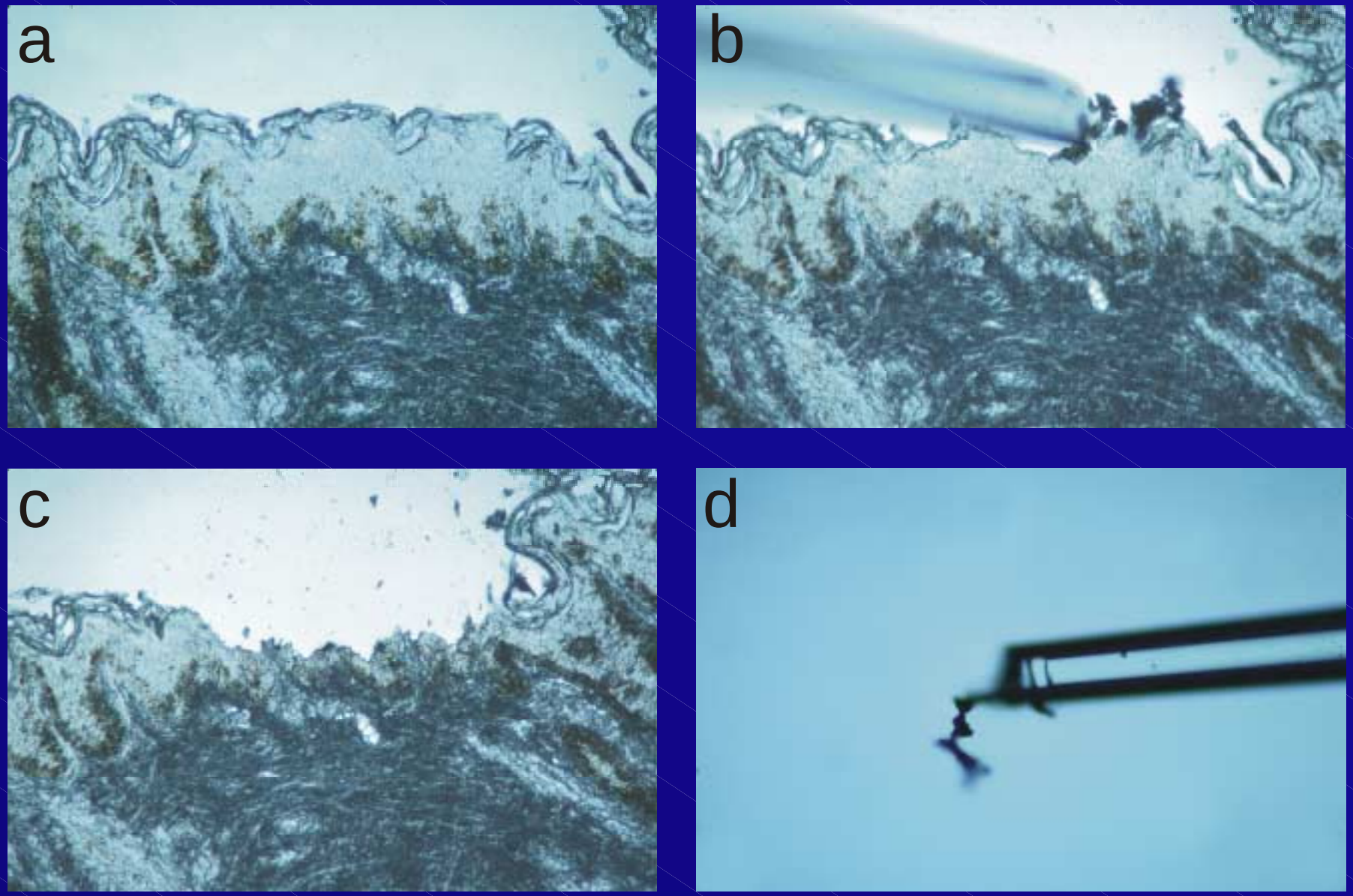
a
b
c
d

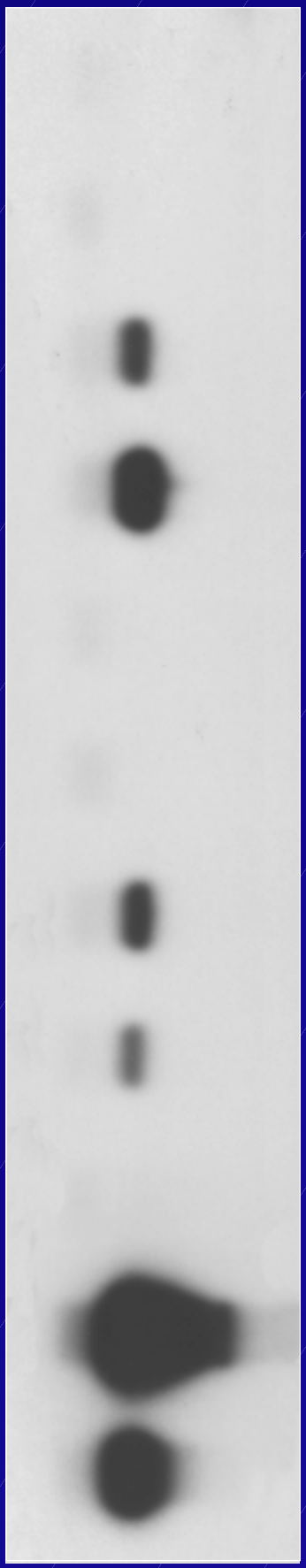
Water
PEPM1
PEPM2
PEPM3
PEPM4
Nevus
PEPM5
Control
male epidermis
Control
female epidermis
5ng male DNA
0.5ng male DNA

Présence de cellules mâles dans l’épiderme

- 5/10 femmes ayant une DPG et enceintes d’un fœtus mâle
- 0/13 femmes ayant une autre dermatose ou une peau normale et enceintes d’un fœtus mâle ($p<0.05$)

Aractingi S, Lancet, 1998

Discussion

- Rôle et identité des cellules foetales :
  - lymphocytes fœtaux inducteurs d'une réaction foeto-maternelle de type GvHD ?
  - autre type cellulaires ?

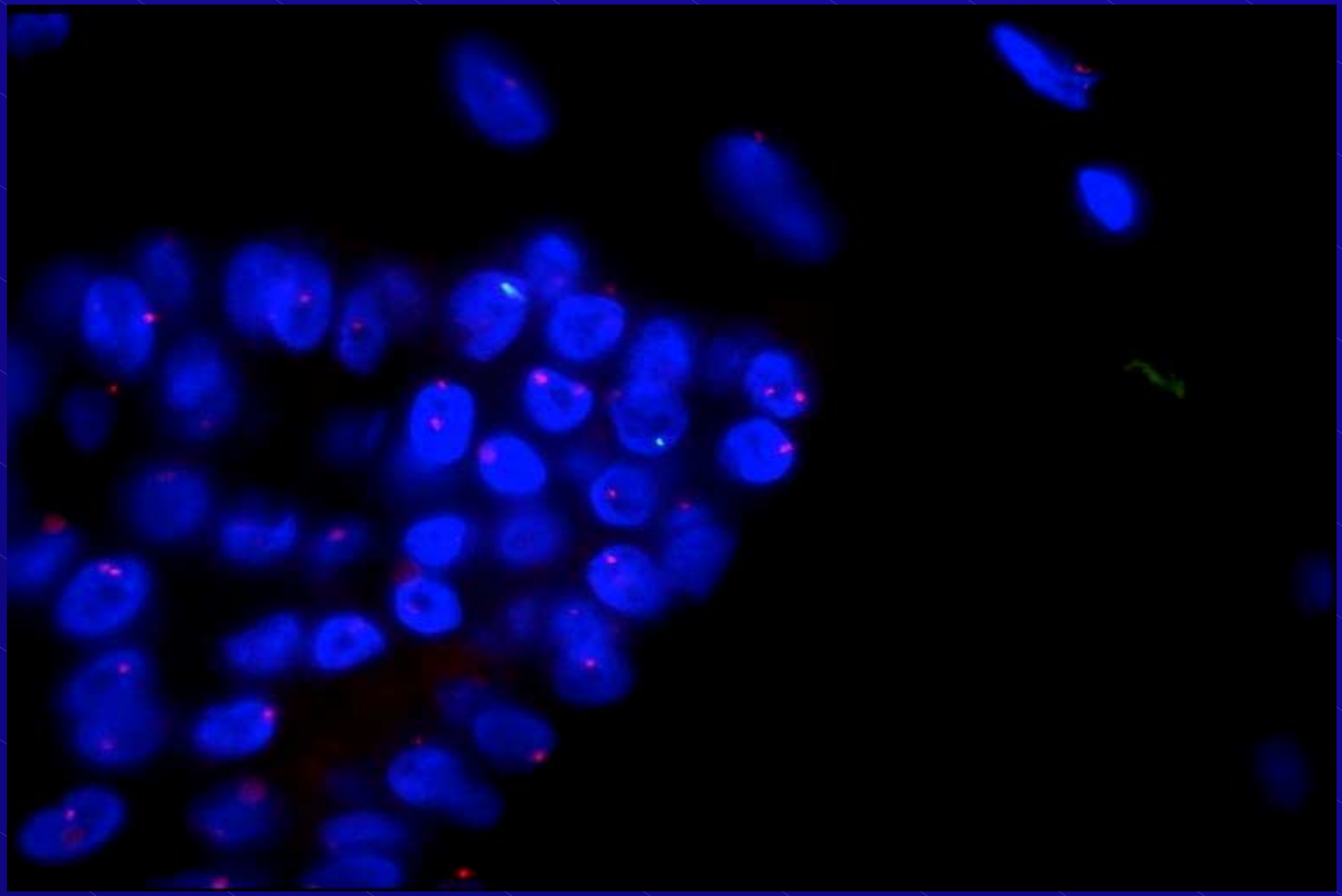

Cellules intra épidermiques fœtales dans des DPG

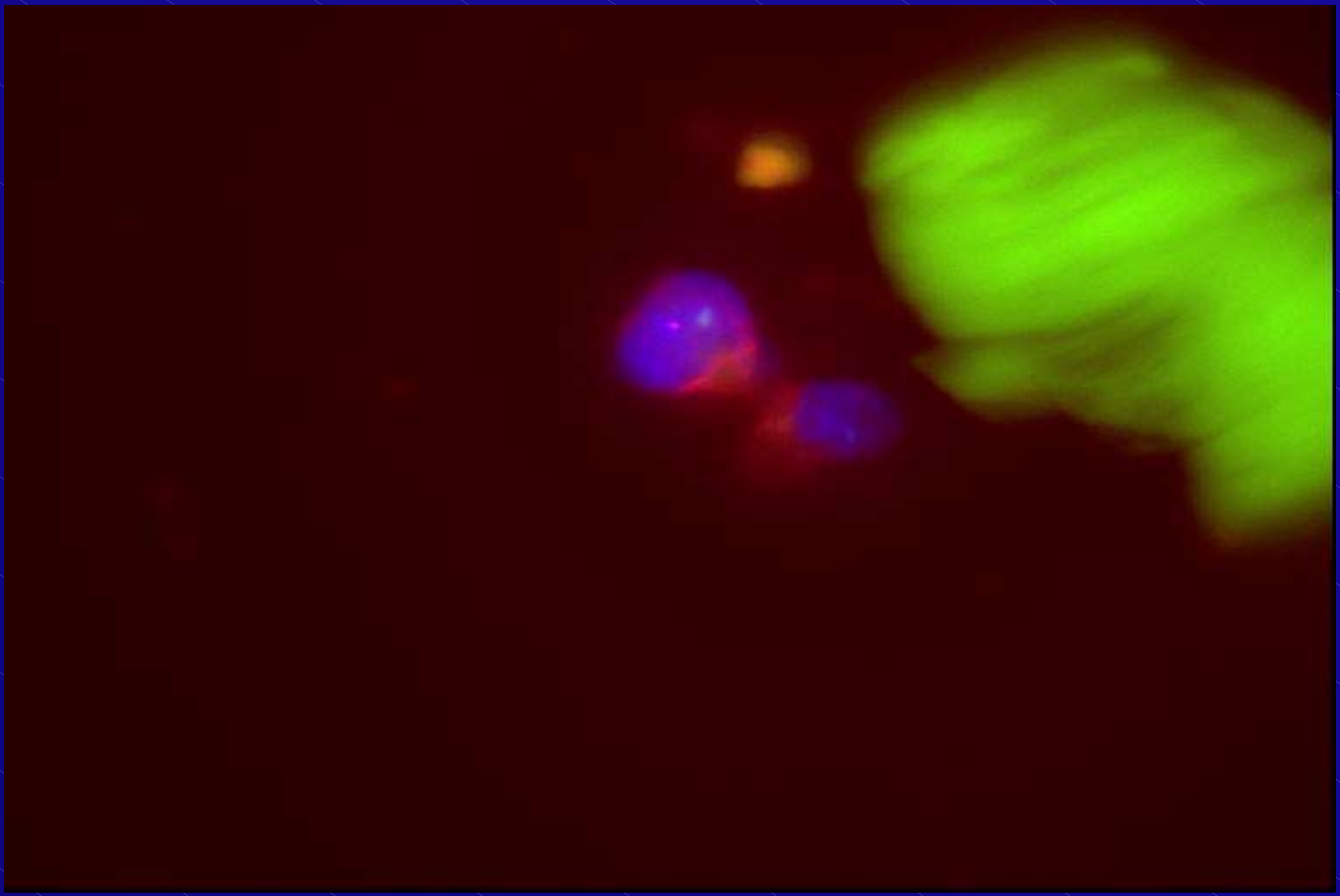

Fetal cells are labelled with cytokeratin

Chimérisme en autoimmunité

- maladies à prédominance féminine
- analogies avec des formes cliniques de GvHD
- éventuellement association avec groupes HLA particuliers

Sclérodermie

- ratio F/H est compris entre 3/1et 15/1
- pic de survenue a lieu dans les

“années post-partum”, 35-54 ans

- analogies entre sclérodermie et GvHD sclérodermiforme

Clements, 1985; Valenta, 1987

Y-a-t-il un rôle du microchimerisme dans la SSc ?

- Il y a plus de cellules fœtales dans la SSc par rapport aux contrôles
- Mais ce type de cellules peut être aussi retrouvé chez des femmes contrôles normales
- Différentes hypothèses :
  - Processus multi étapes où le chimérisme serait une des étapes ?
  - Migration préférentielle de cellules foetales vers des tissus lésés ?

- **Phénomène multiétapes** :
  - Cellules chimériques pourraient echapper via les homologies HLA et/ou via leakage des antigenes paternels
  - Ces cellules pourraient agir soit par une réponse T anti receveur
  - Et/ou ces cellules pourraient interagir avec des cellules régulatrices

- **L'experimentation du chlorure de vinyl**

  Christner P; Arthr Rheum 2000

- La migration de cellules fetales vers des tissus lésés afin de participer à la réparation

- Pas de bonne analogie entre GvHD scléreuse et sclérodermie
  - présentation clinique cutanée différente
  - fibrose papillaire dans la GvHD scléreuse sans atteinte péricapillaire; fibrose réticulaire engainant les vaisseaux dans la sclérodermie
  - dépôt granuleux d'IgM dans 86% des GvHD scléreuses versus 10-42% des sclérodermies
  - atteinte oesophagienne et rénale rare dans la GvHD
  - peu ou pas d'anticorps antitopoisomerase I dans la GvHD

Aractingi S; Lancet, 1998

GvHD sclérodermiforme

Sclérodermie systémique

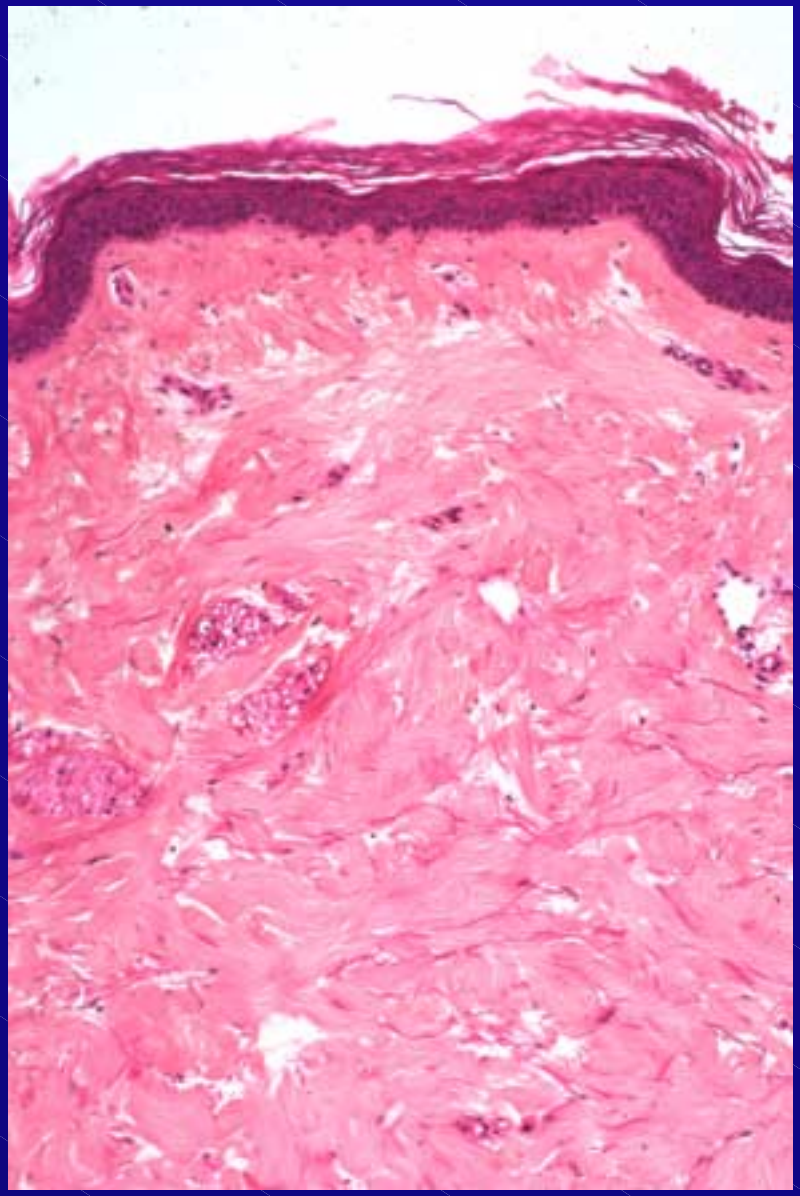

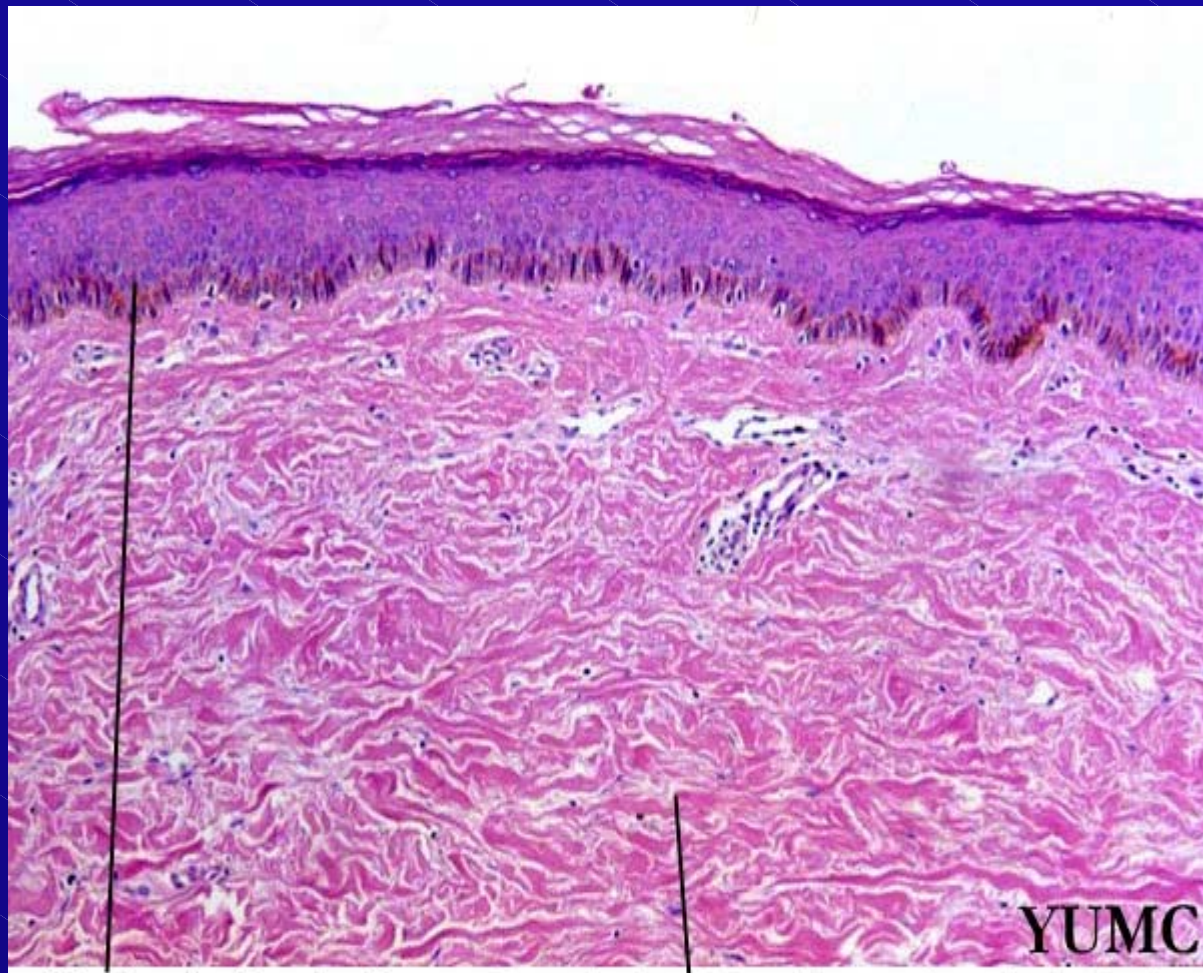

Thinning of epidermis with loss of rete ridges

Extensive deposition of dense collagen in the dermis with virtual absence of skin appendages

Fig. 2: Systemic sclerosis (scleroderma), skin

Syndrome de Sjogren

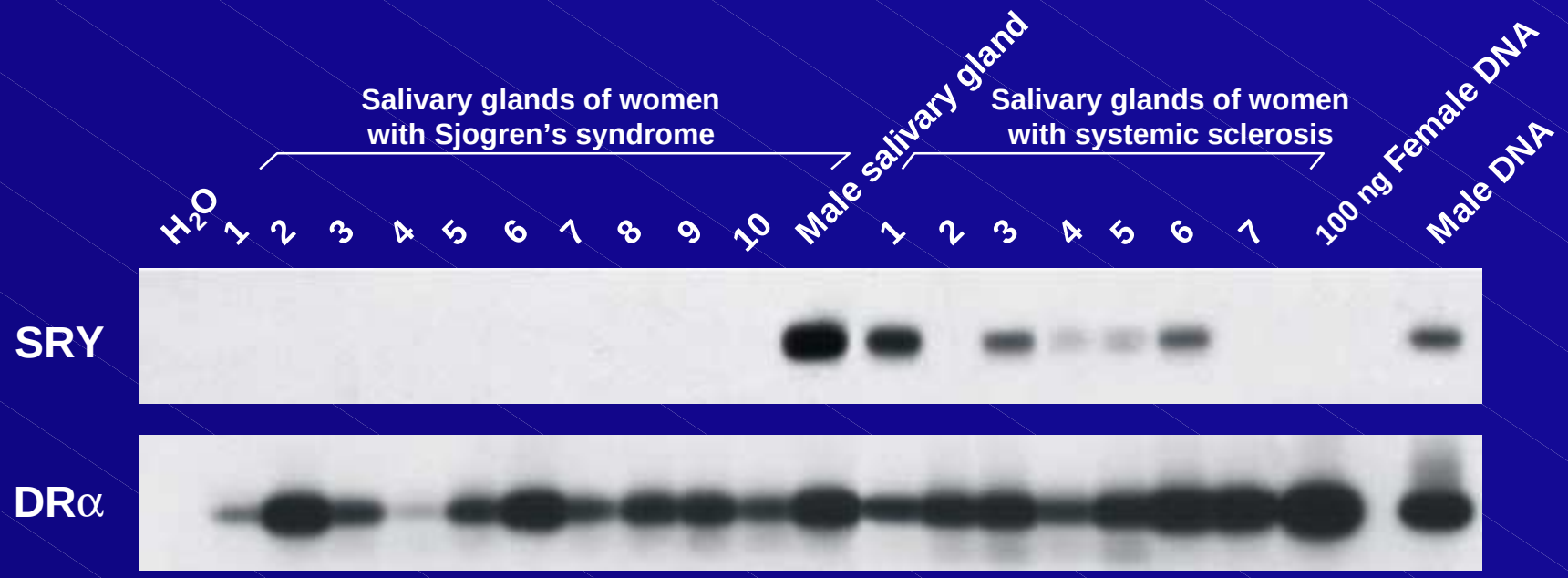

Aractingi S et al; Arthr Rheum, 2002

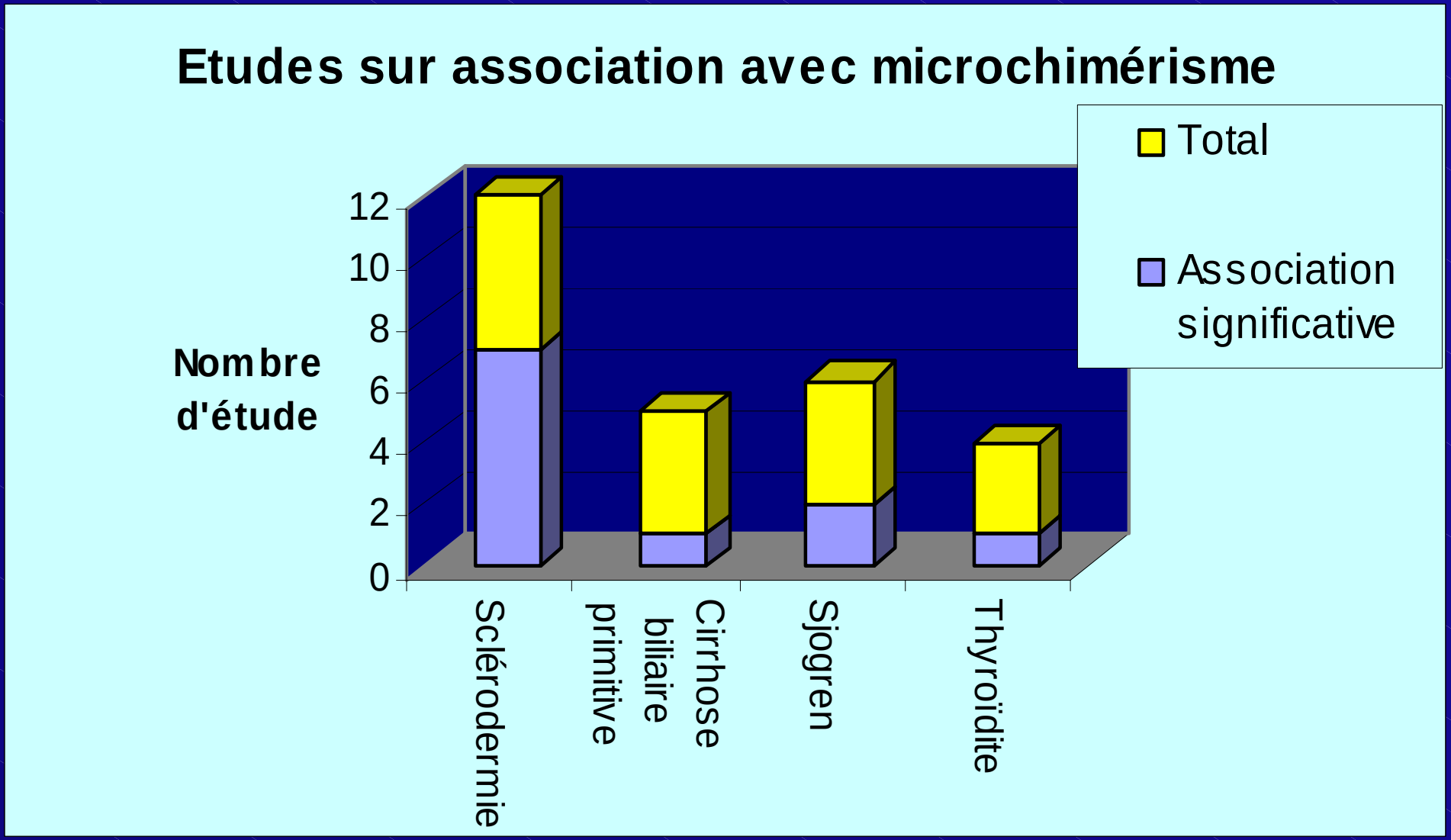
Etudes sur association avec microchimérisme
Nombre d'étude
0
2
4
6
8
10
12
Sclérodermie
Cirrhose biliaire primitive
Sjogren
Thyroïdite
Total
Association significative

Microchimérisme dans la dermatomyosite juvénile

- Présence de cellules maternelles analysées par FISH
  - dans le muscle (**9/9**) et les cellules T périphériques des enfants avec DM juvéniles
  - versus **2/10** ayant d'autres myopathies ;

  Artlett C, 2000

- Présence d 'antigènes HLA maternels non partagés
  - dans le muscle et les PBMC d 'enfants ayant une DM juvénile **chez 11/15 et 12/15**
  - **versus 5/17 et 2/10** des contrôles respectivement;

  Reed AM, 2000

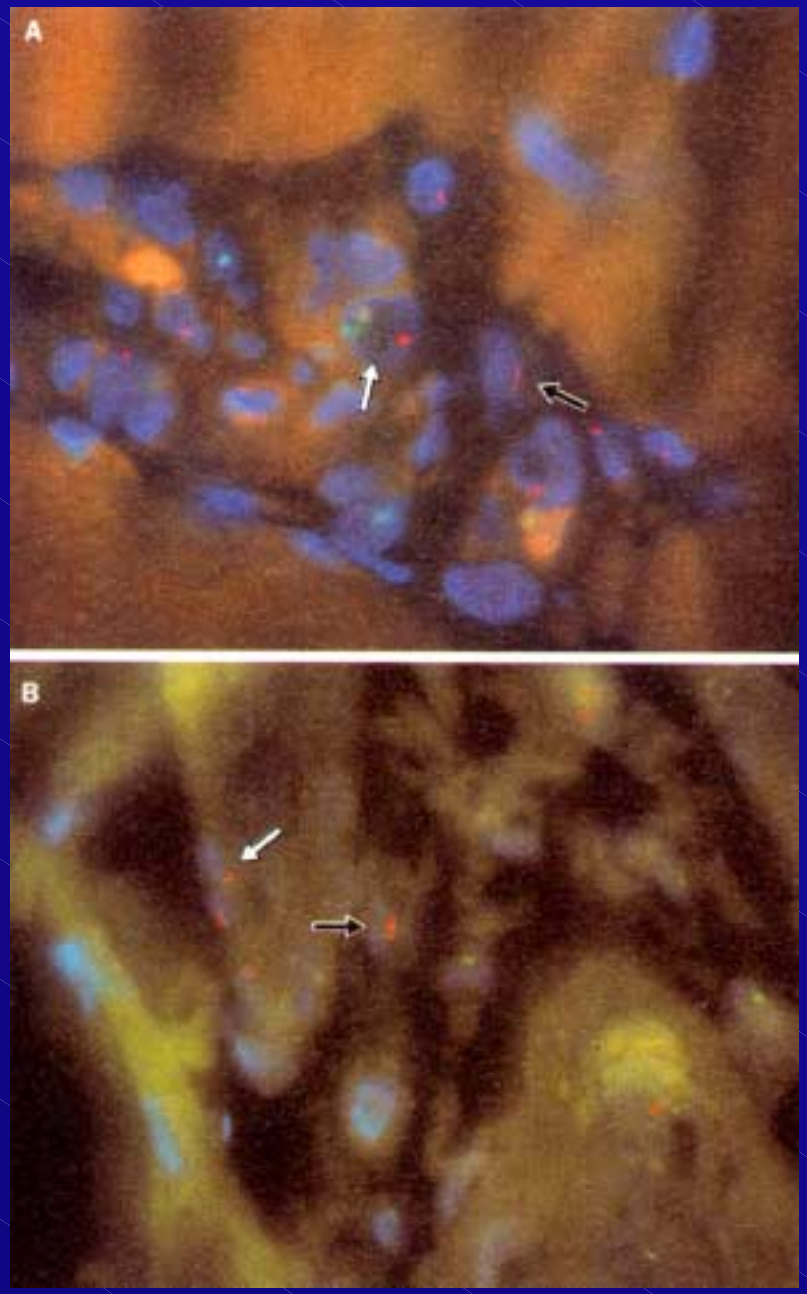
A
B

A noninherited maternal HLA allele was detected in 60 of 72 (83%) JDM patients. The HLA-DQB1*03 allele was more com-

Twenty-eight of 33 (85%) JDM patients in the family studies were chimeric for maternal cells compared with 11 of 48 (25%) of their healthy siblings (JDM vs siblings, $p < 10^{-5}$). Among the siblings,

Does HLA-Dependent Chimerism Underlie the Pathogenesis of Juvenile Dermatomyositis?[1]

The Journal of Immunology, **2004, 172: 5041–5046.**

All cell types were identified in the chimeric cell population in the following proportions: 38–45% $CD4^+$, 12–18% $CD8^+$, 22–25% $CD19^+$, 2–4% $CD14^+$, and 5–12% $CD56^+$. On the average, 0.2–1% of cells were of maternal origin. Chimeric cells were also identified in the neutrophil population in the JDM and control

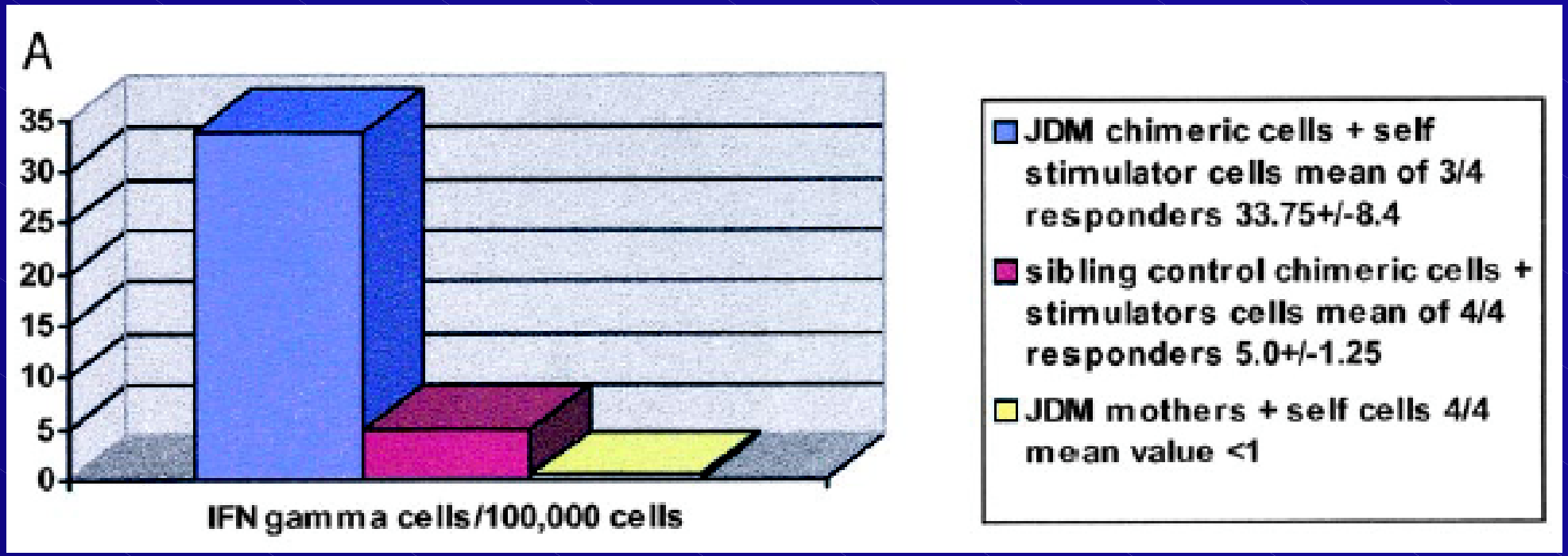

Elispot des cellules chimériques maternelles triées dans le sang circulant des enfants avec ou sans dermatomyosite et stimulées avec des cellules des garçons

Transfert materno-foetal

- Cellules maternelles semi-allogéniques vis-à-vis du fœtus:
  - Associées dans des maladies immunes telles lupus néo-natal et dermatomyosite juvénile
- Pityriasis lichénoïde :
  - Étiologie inconnue
  - Histologie proche de celle observée lors d'une réaction du greffon contre l'hôte

Résultats

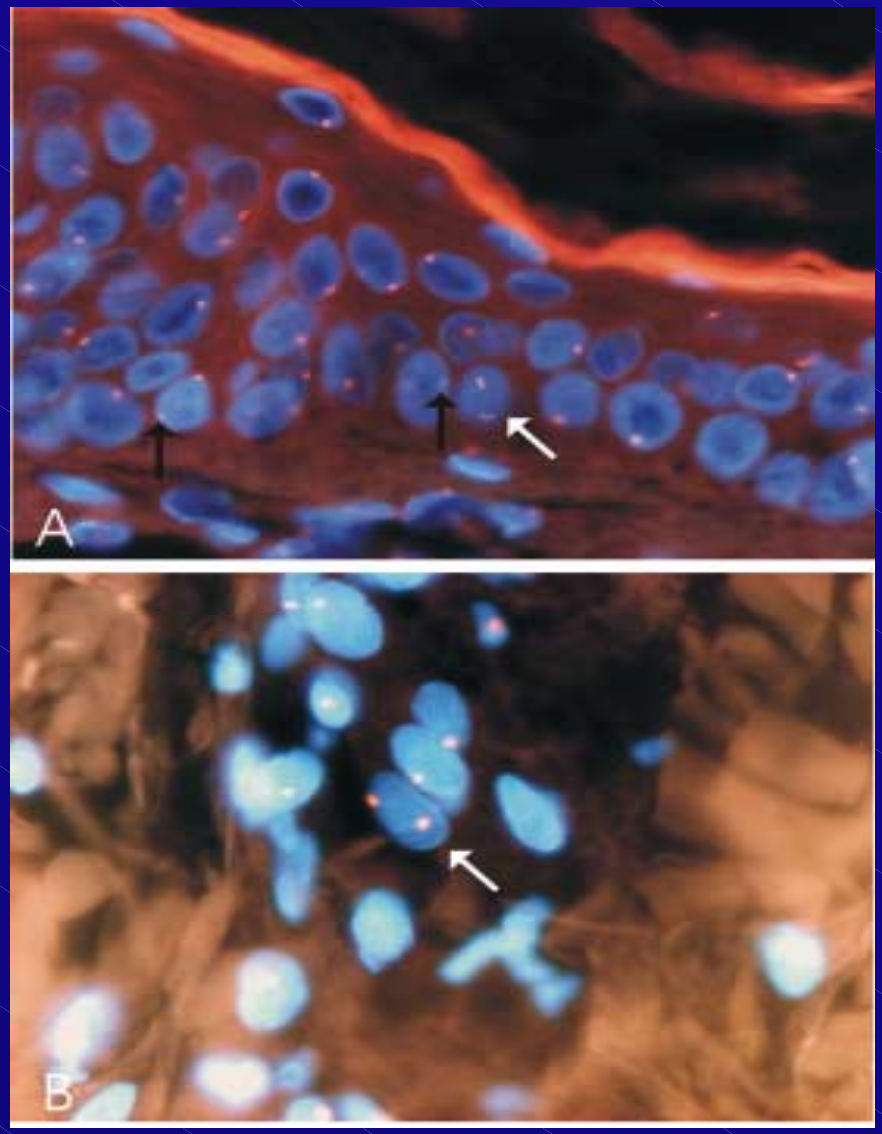

- Identification de cellules d'origine maternelle dans les tissus des enfants atteints de :

  Pityriasis lichénoïde : 11/12

  Témoins : 4/7

- Hybridation in situ:
  - Sonde X : Cy3 (rouge)
  - Sonde Y : FITC (vert)
  - Noyau : DAPI (bleu)

Résultats

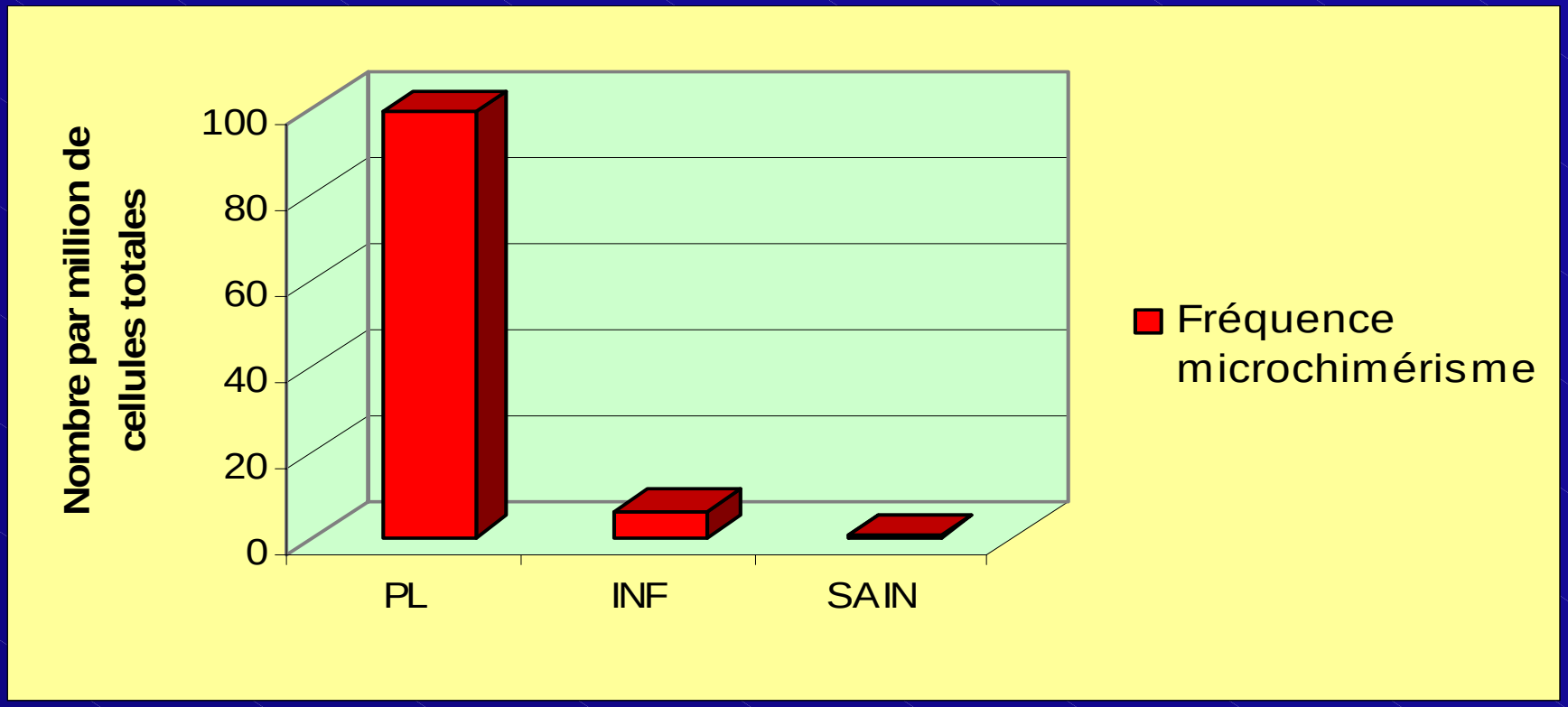

- **Fréquence des cellules chimériques maternelles :**
  - **99 versus 5 par million de cellules totales, p=0.005**

Résultats

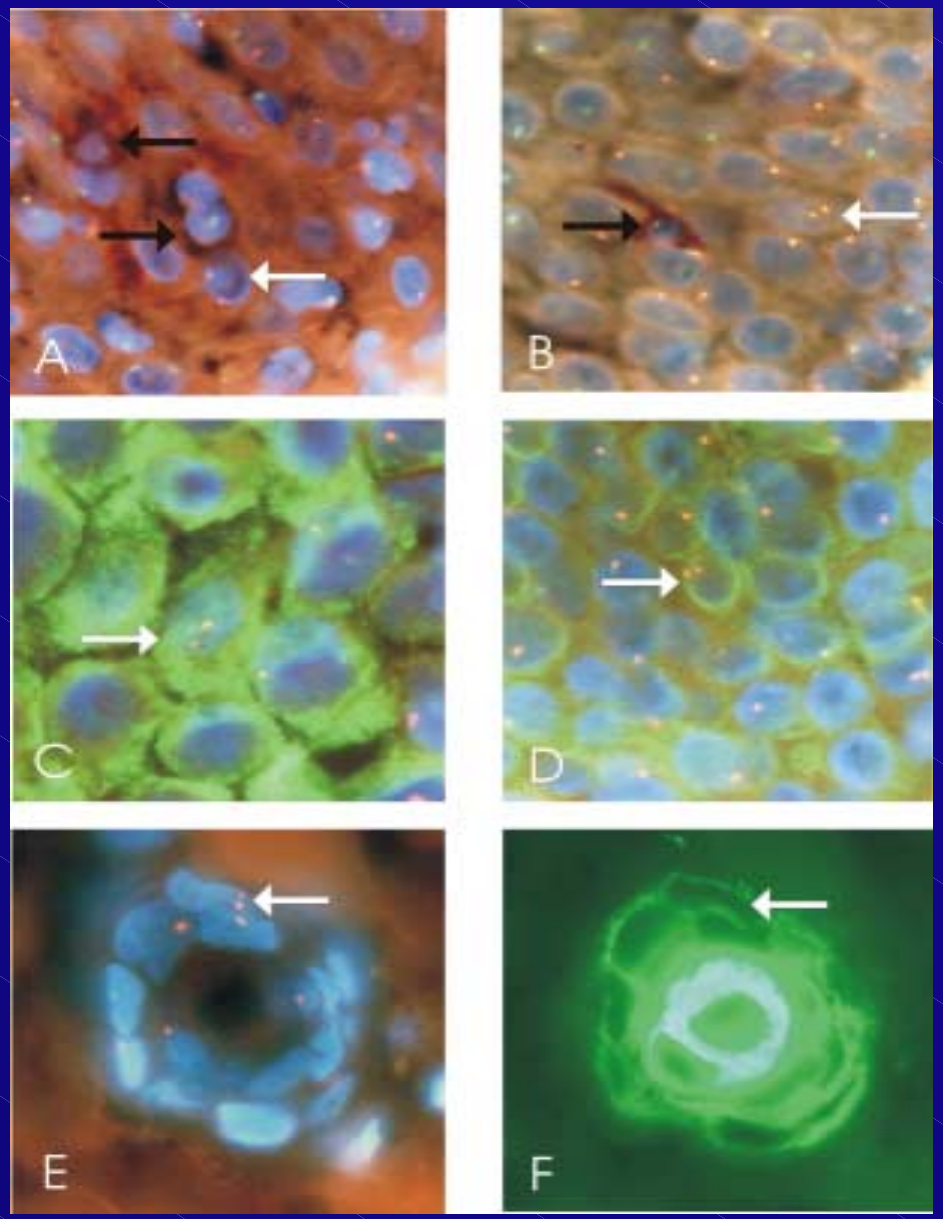

- Cellules maternelles essentiellement détectées dans l'épiderme :

- CD45 – : **Fig A**

- CD1a – : **Fig B**

- Cytokératine + dans 70% des cas chez tous les patients testés : **Fig C, D, F**

- Mise en évidence de kératinocytes d’origine maternelle chez des enfants.
  - Cellules chimériques maternelles plus fréquentes au cours du pityriasis lichénoïde

- Hypothèse 1:
  - Recrutement de cellules souches maternelles au site de lésions cutanées permettant la réparation épithéliale

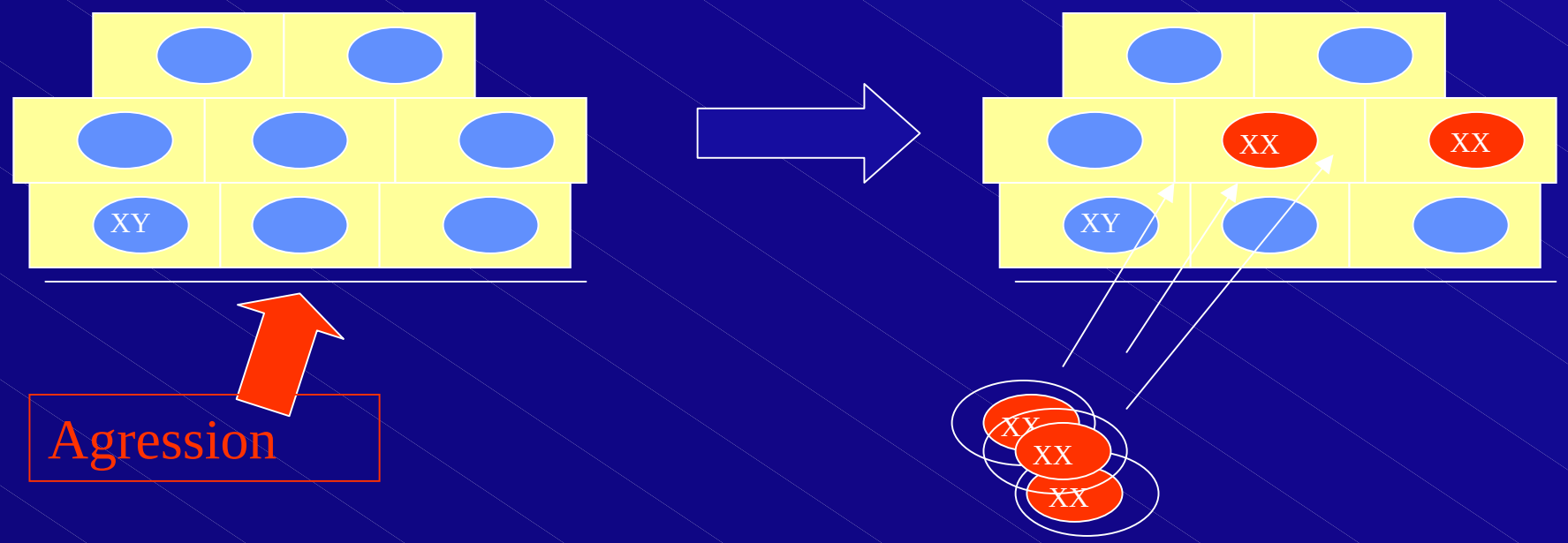

- Hypothèse 2:
  - Cellules à l’origine de la réaction immune à type de rejet

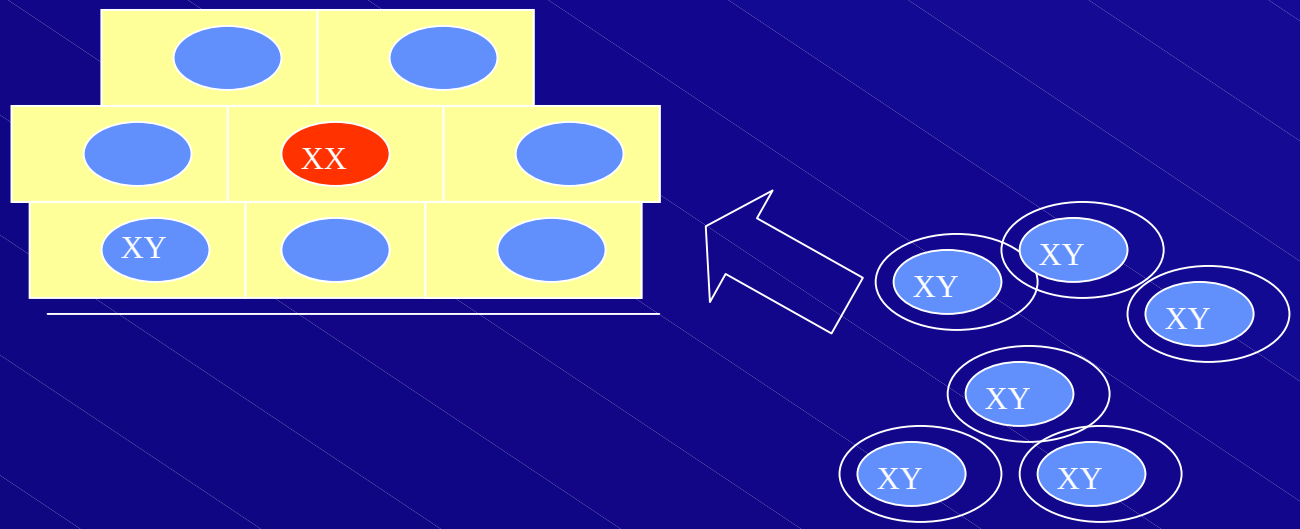

Transmission au fœtus durant la grossesse de cellules maternelles capables de différenciation kératinocytaire au sein de l'épiderme de l'enfant.

Presence of Chimeric Maternally Derived Keratinocytes in Cutaneous Inflammatory Diseases of Children: The Example of Pityriasis Lichenoides

Kiarash Khosrotehrani[1,2], Sarah Guegan[2], Sylvie Fraitag[3], Michèle Oster[2], Yves de Prost[4], Christine Bodemer[4,5] and Selim Aractingi[1,2,5]

Journal of Investigative Dermatology (2006) **126**, 345–348.

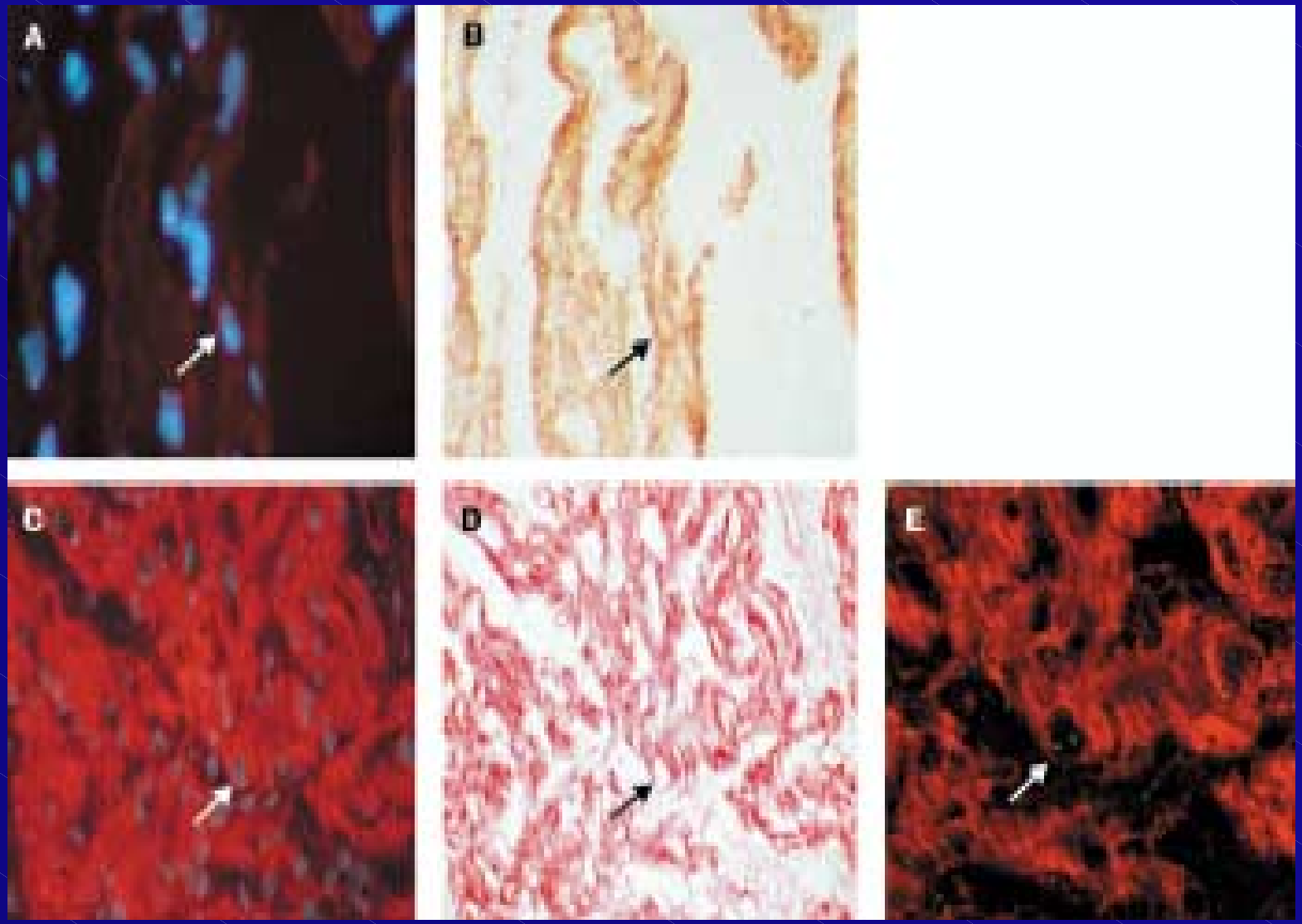

30/37 (81%) maternal nuclei were within α actin cells

Même type de résultats dans le myocarde des enfants ayant un lupus néo natal

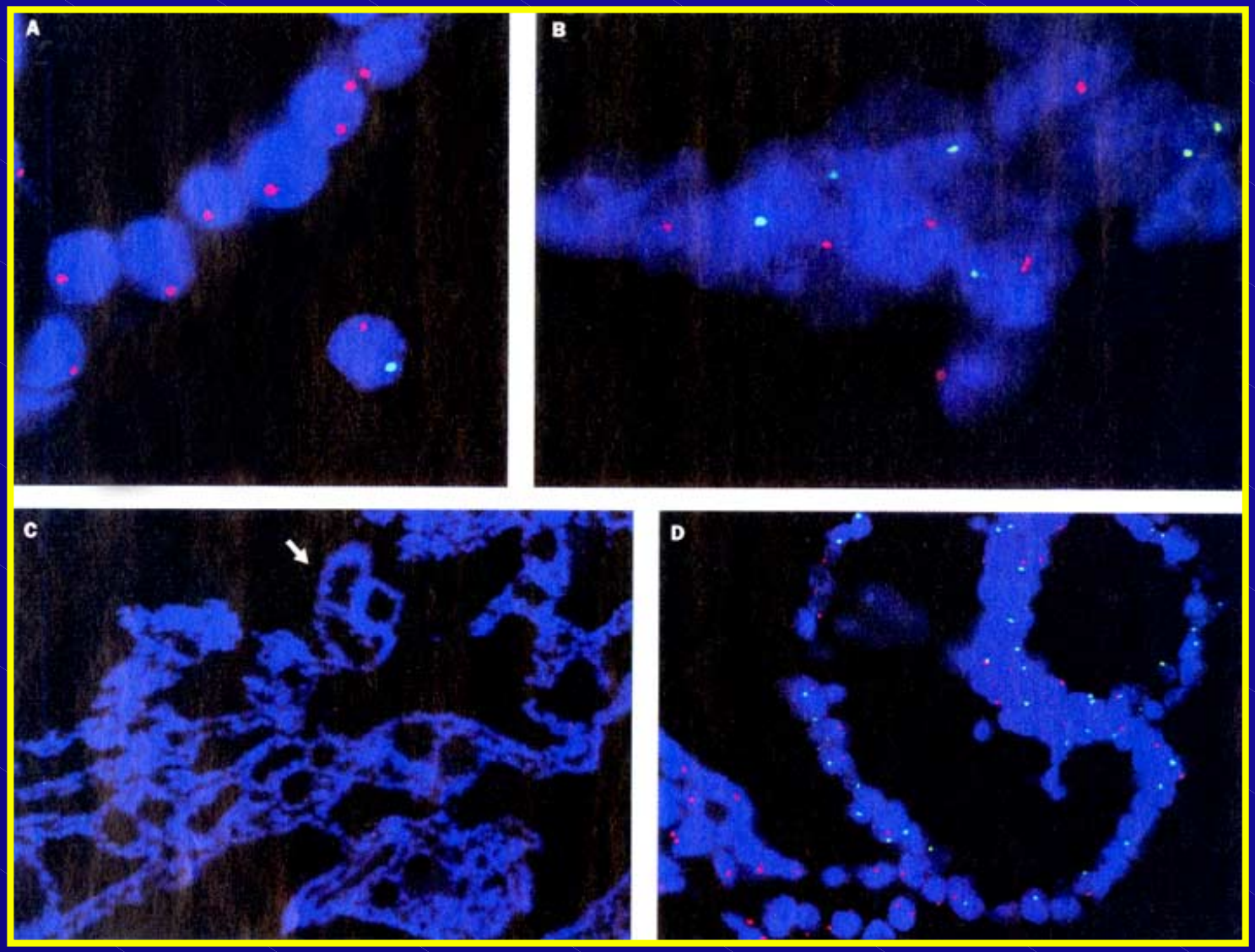

Srivasta B, Lancet, 2001

Hépatite C

- Milliers de cellules fœtales dans le foie d'une femme HCV+
- Phénotype semblable aux hépatocytes
- Microdissection et analyse du polymorphisme des STR: fœtus avorté **19 ans** plus tôt

Johnson et al, Hepatology, 2002

Les cellules fœtales sont multipotentes

- 14 à 60% des cellules XY+ sont cytokératine+ (tissus épithéliaux)
- Dans le foie, 4% Heppar-1+
- Les cellules cytokératine + sont dans les zones lésées et les CD45+ dans les zones saines

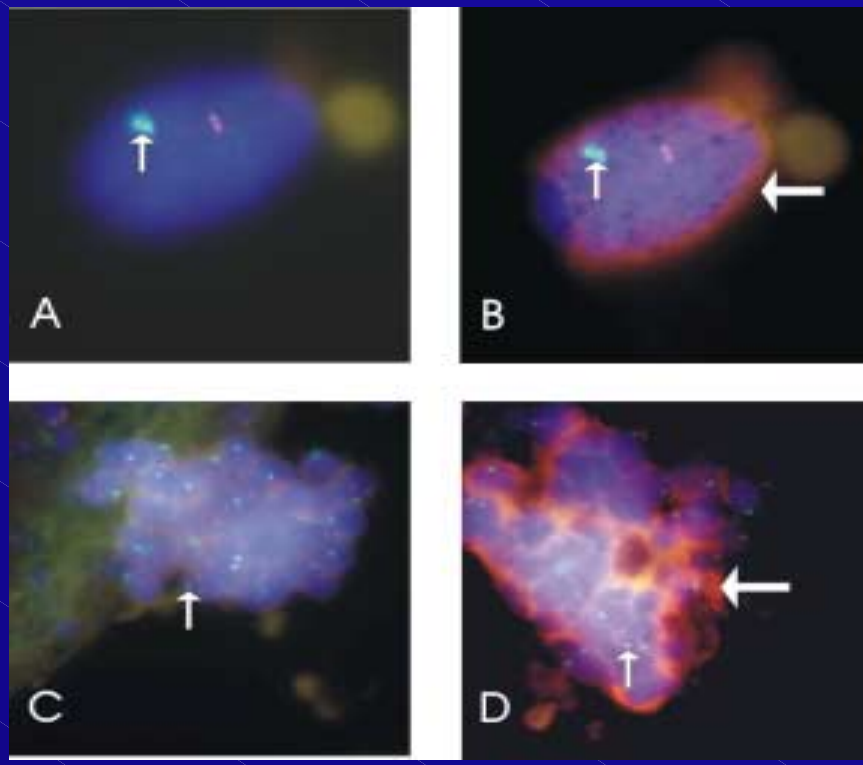

Khosrotehrani et al, JAMA, 2004

- Il existe des cellules fœtales microchimériques multipotentes capables d'adopter divers phénotypes tissulaires maternels:

PREGNANCY ASSOCIATED PROGENITOR CELLS (PAPCs)

- **Hypothèse**: les cellules fœtales participent à la réparation tissulaire maternelle en cas de lésion

Les dermatoses polymorphes de la grossesse

- Présence de cellules fœtales dans 60% des biopsies

Question posée

Des cellules fœtales peuvent-elles être impliquées dans des dermatoses inflammatoires maternelles pendant la grossesse :

– En participant à l’angiogénèse

– Et/ou en participant à l’inflammation

Modèles murins de microchimérisme

EGFP

sous promoteur ubiquitaire

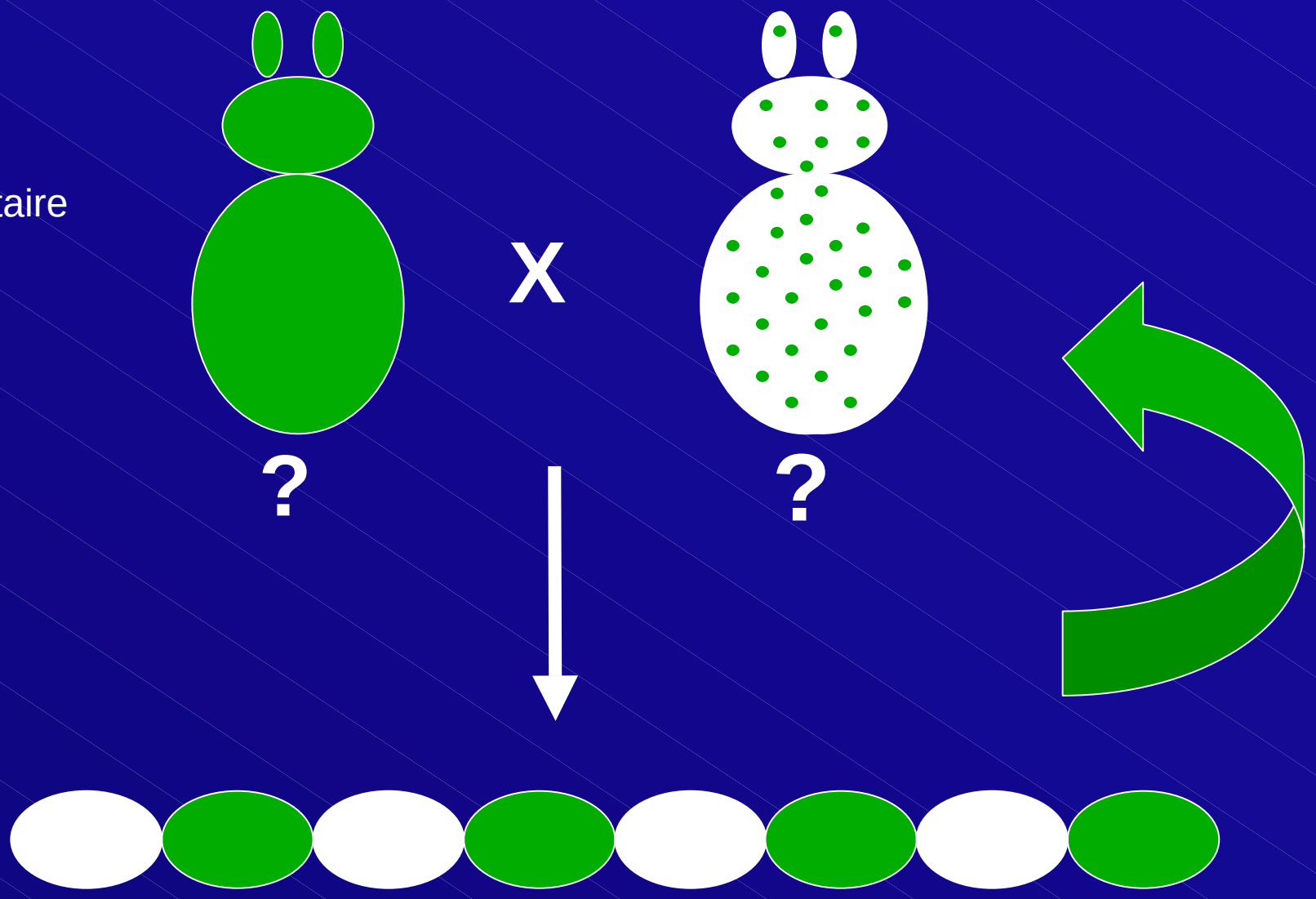

Modèle murin de chimérisme

Luciférase

sous promoteur :

-VEGFR2 : endothélium

-CMV : ubiquitaire

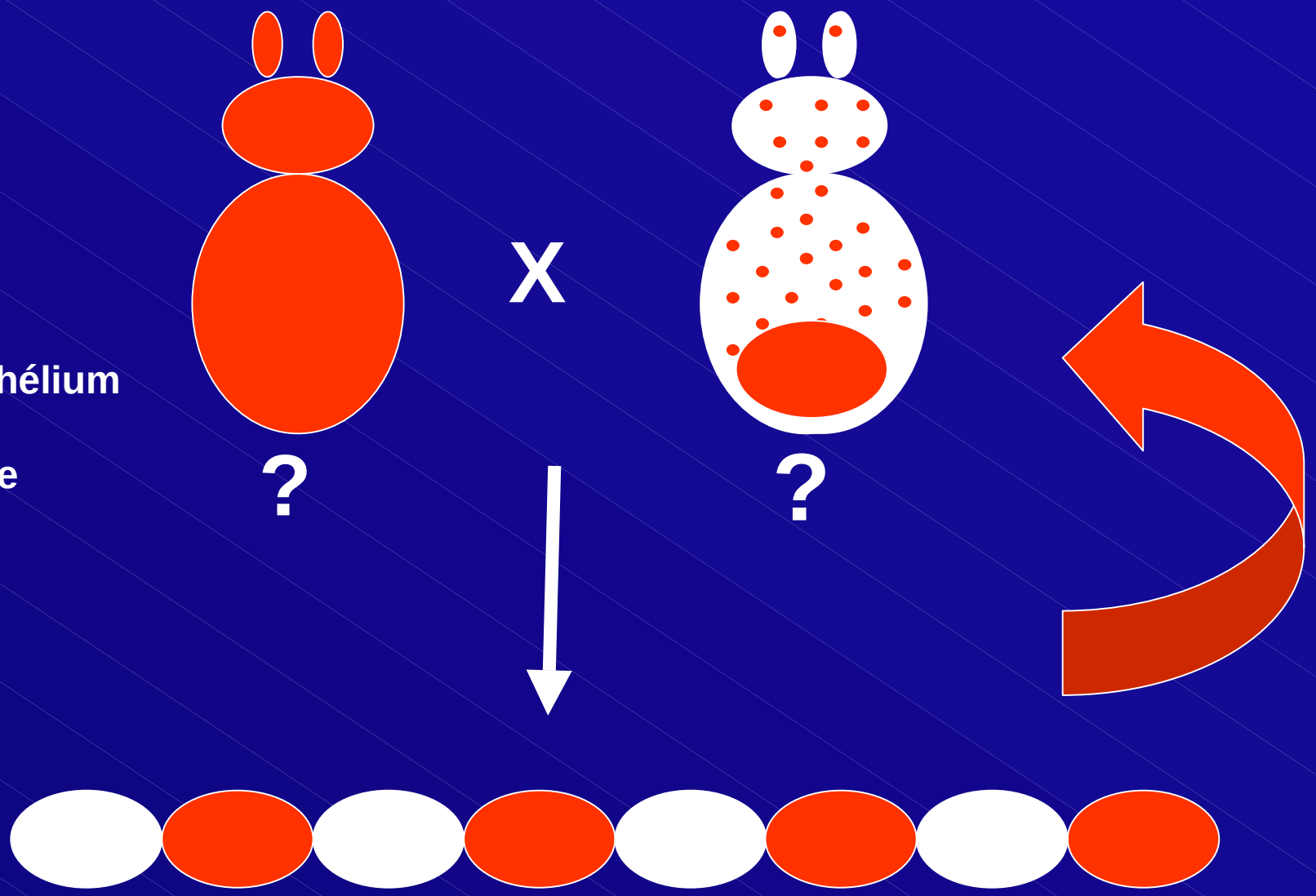

Activité luciférase : imagerie in vivo

Signal des fœtus transgéniques

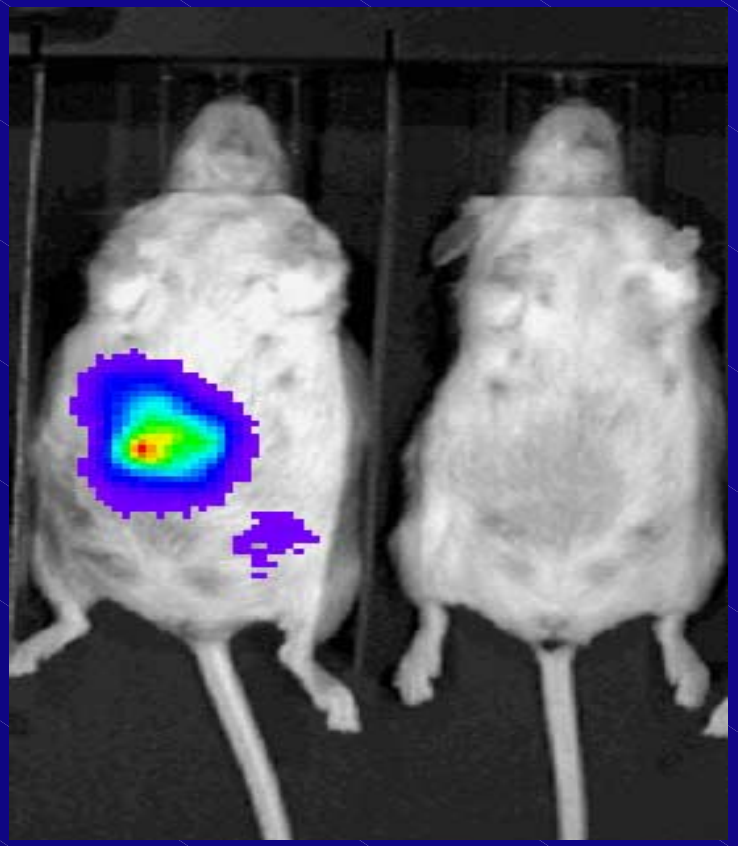

V-Luc sauvage

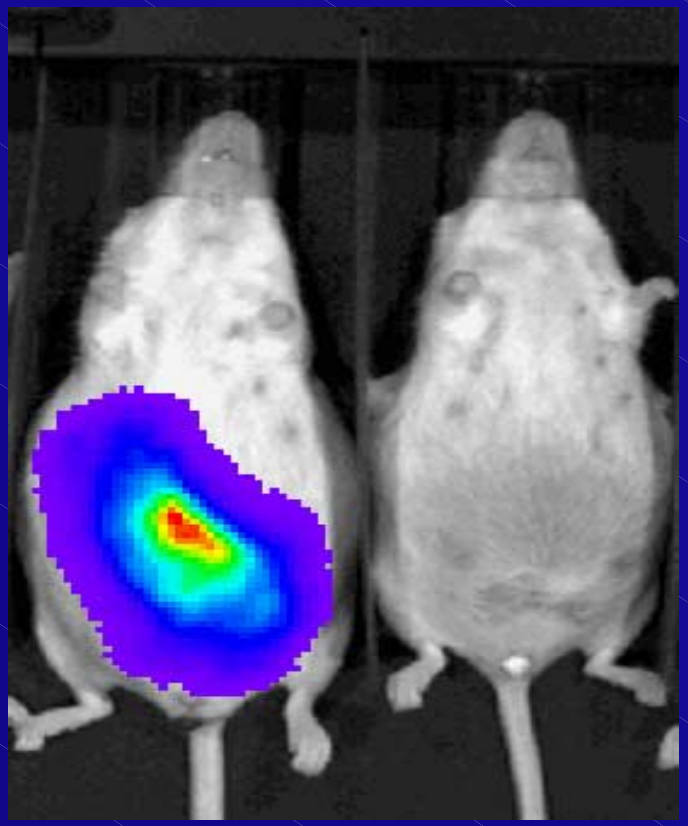

C-Luc sauvage

Induction d'hypersensibilité

?

Oreille G (J16): véhicule
(acétone/huile)



Oreille D (J16):
10µl d'oxazolone 2%.

Sensibilisation (J10):
50µl oxazolone 2%

Survenue d’une dermite d’hypersensibilité aux oreilles droites des souris

Oreille G
Oreille D

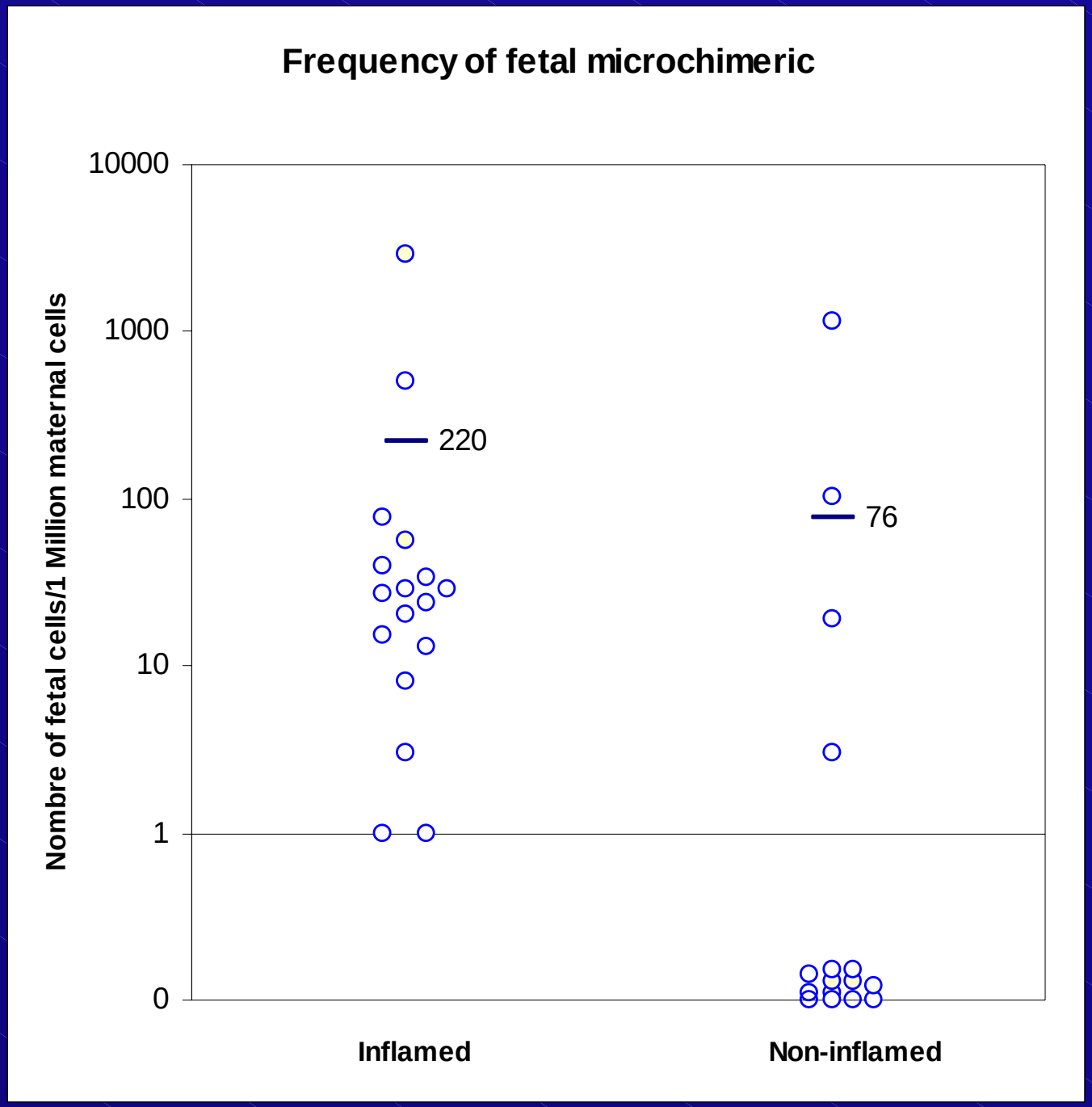
Frequency of fetal microchimeric
Nombre of fetal cells/1 Million maternal cells
10000
1000
100
10
1
0
220
76
Inflamed
Non-inflamed

Femelles sauvages porteuses de fœtus

VEGFR2:Luc **Sauvage**

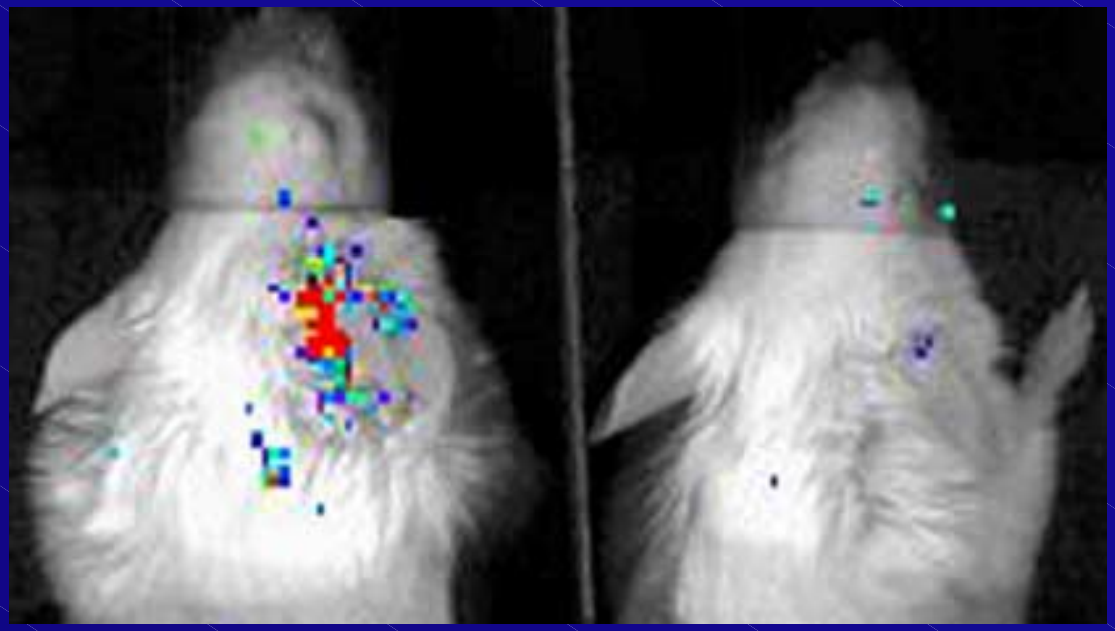

Les cellules fœtales sont présentes de façon spécifique dans l'oreille sensibilisée

Modèle oxazolone chez mères

Tg VEGFR2 **Wild type**

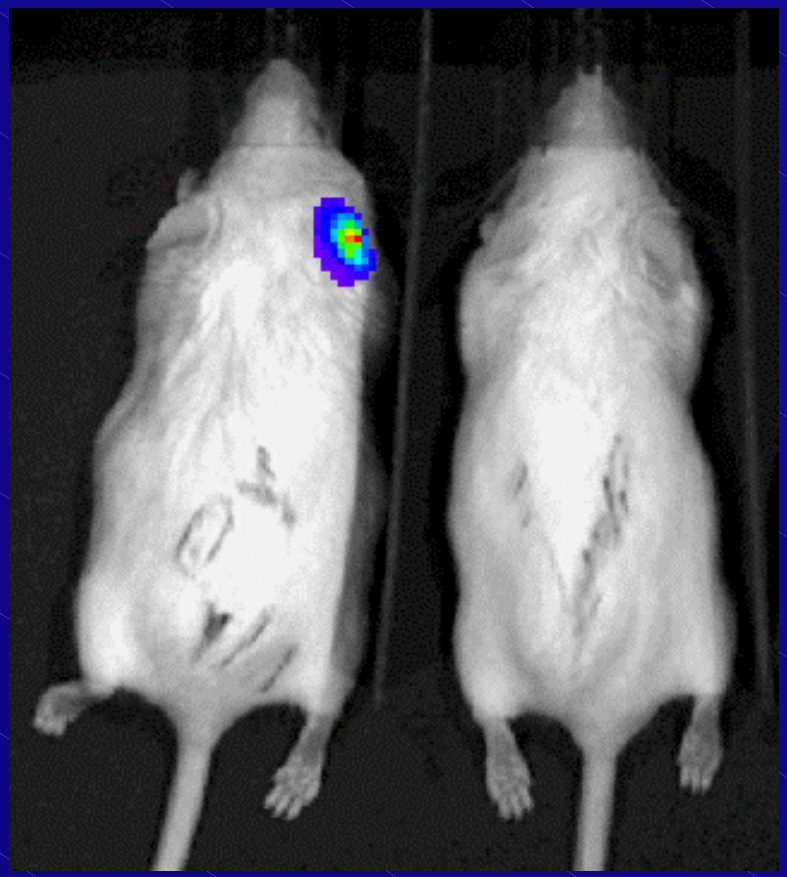

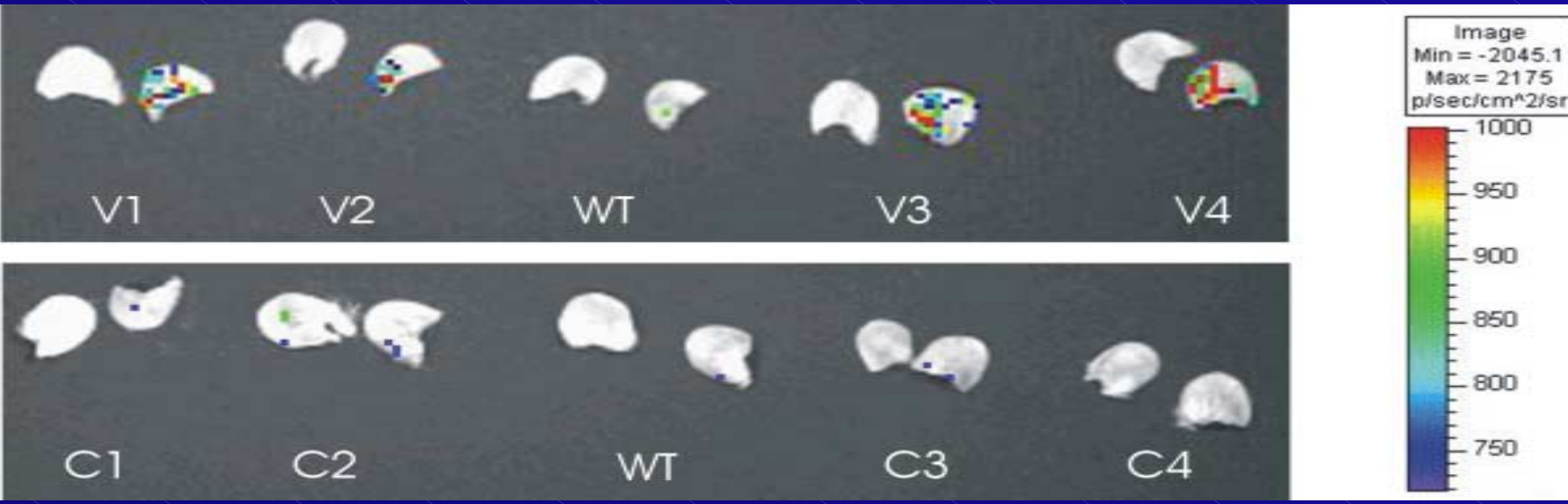
V1
V2
WT
V3
V4
C1
C2
WT
C3
C4
Image
Min = -2045.1
Max = 2175
p/sec/cm^2/sr
1000
950
900
850
800
750

Hybridation in Situ du chromosome Y

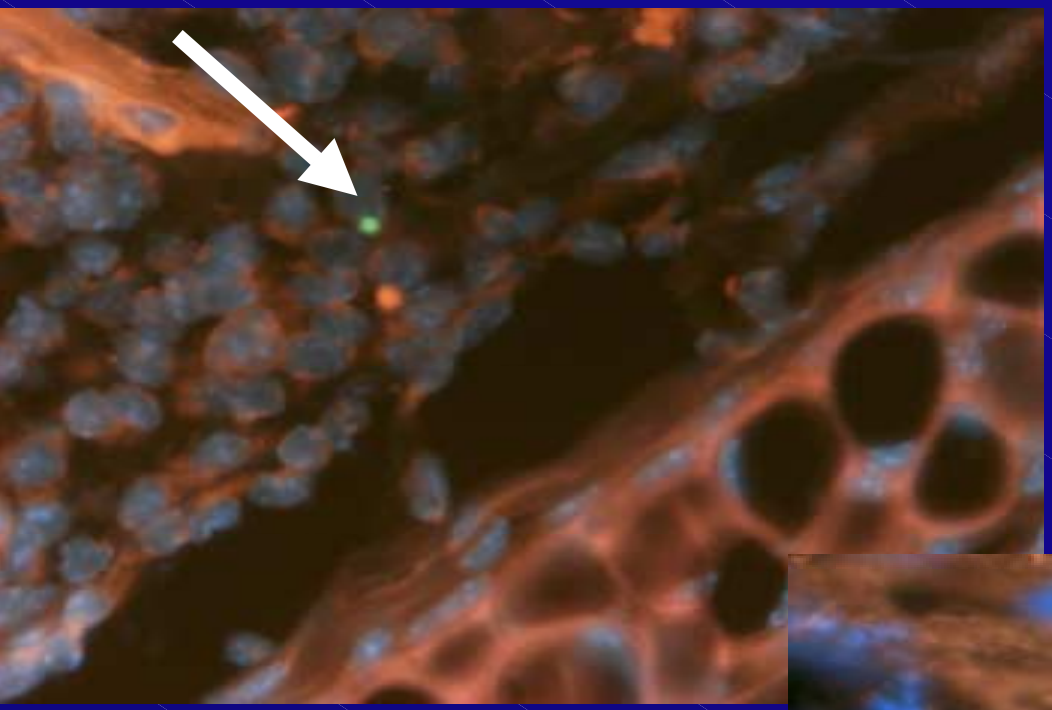

Cellule fœtale au sein d'un infiltrat inflammatoire

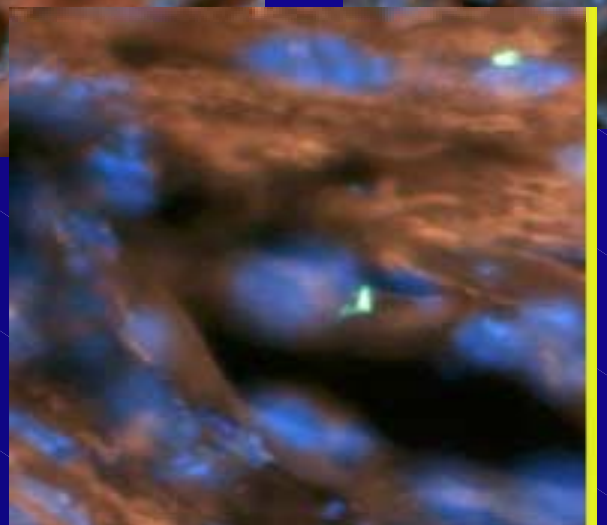

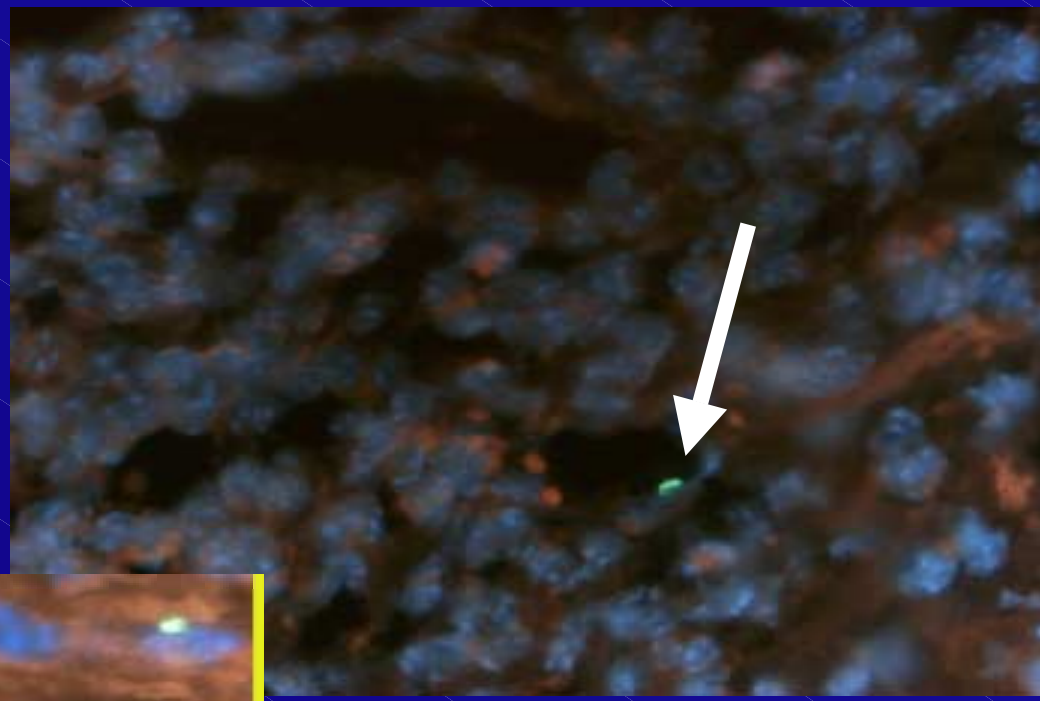

Cellule fœtale dans une paroi vasculaire

X and Y chromosome In Situ Hybridization

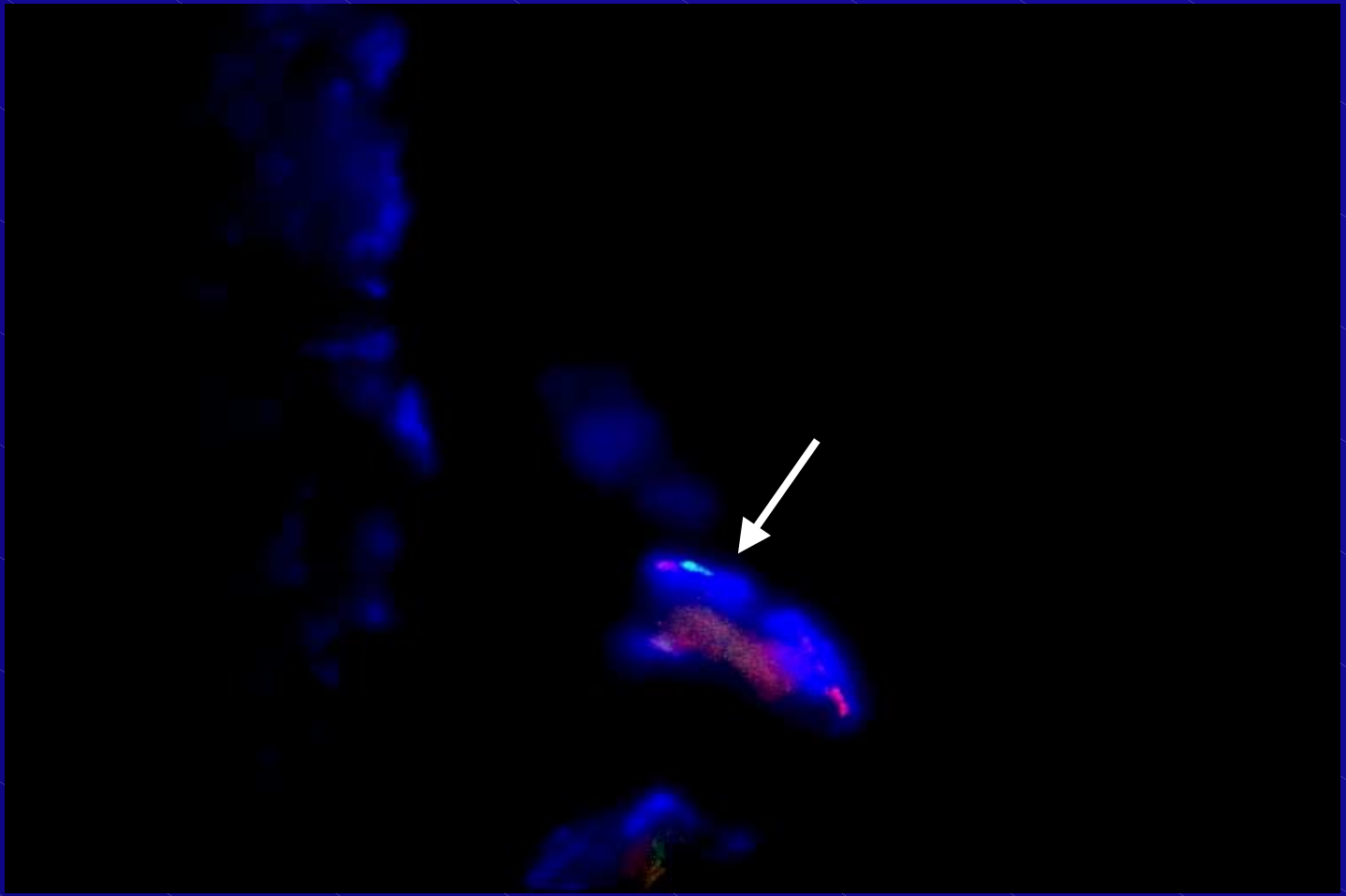

No fusion event detected

Immunohistochimie anti GFP: Oreille D

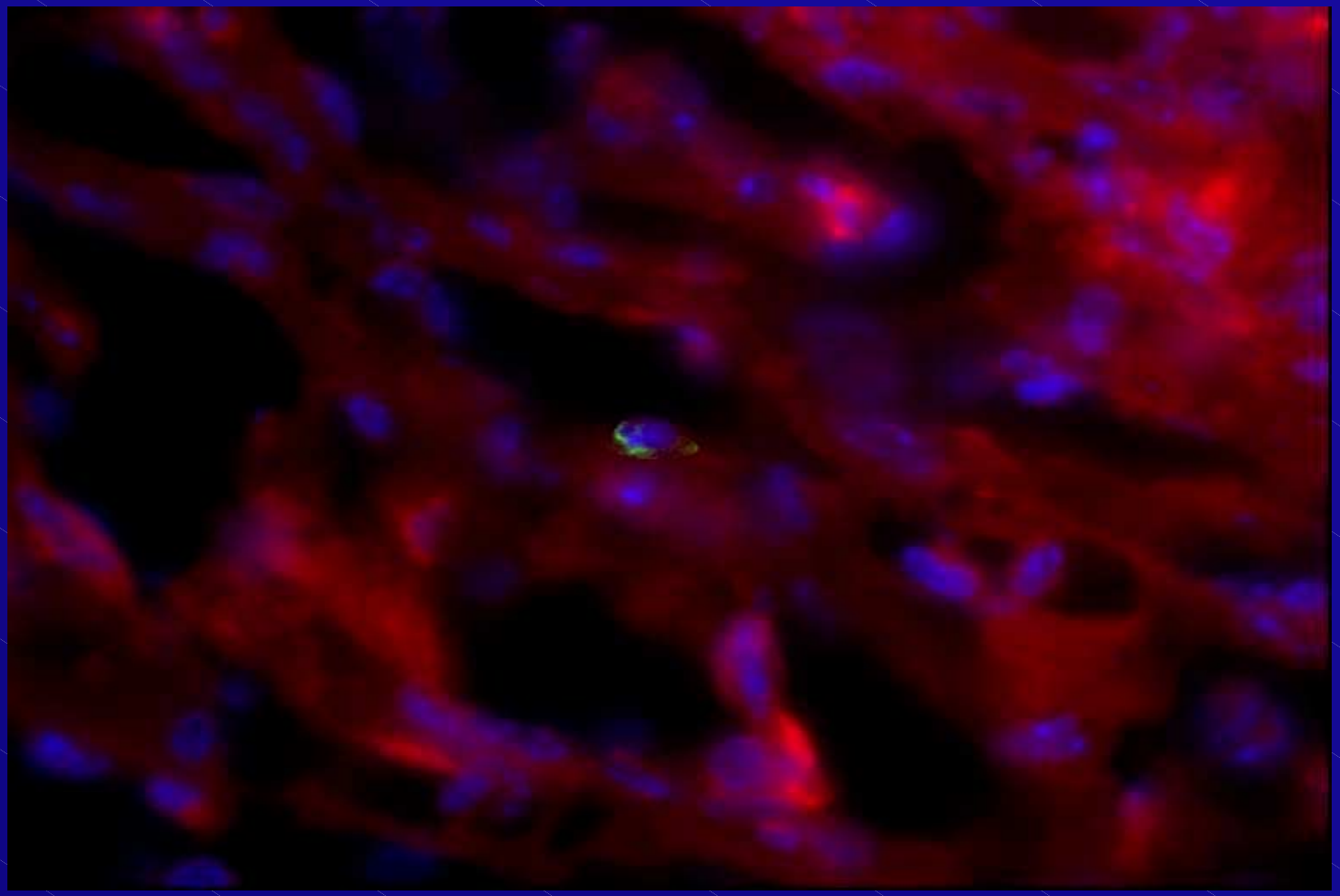

Fetal cells are located in the dermis

in vessel walls or in inflammatory dermal infiltrates

Immunohistochimie anti GFP: Oreille D

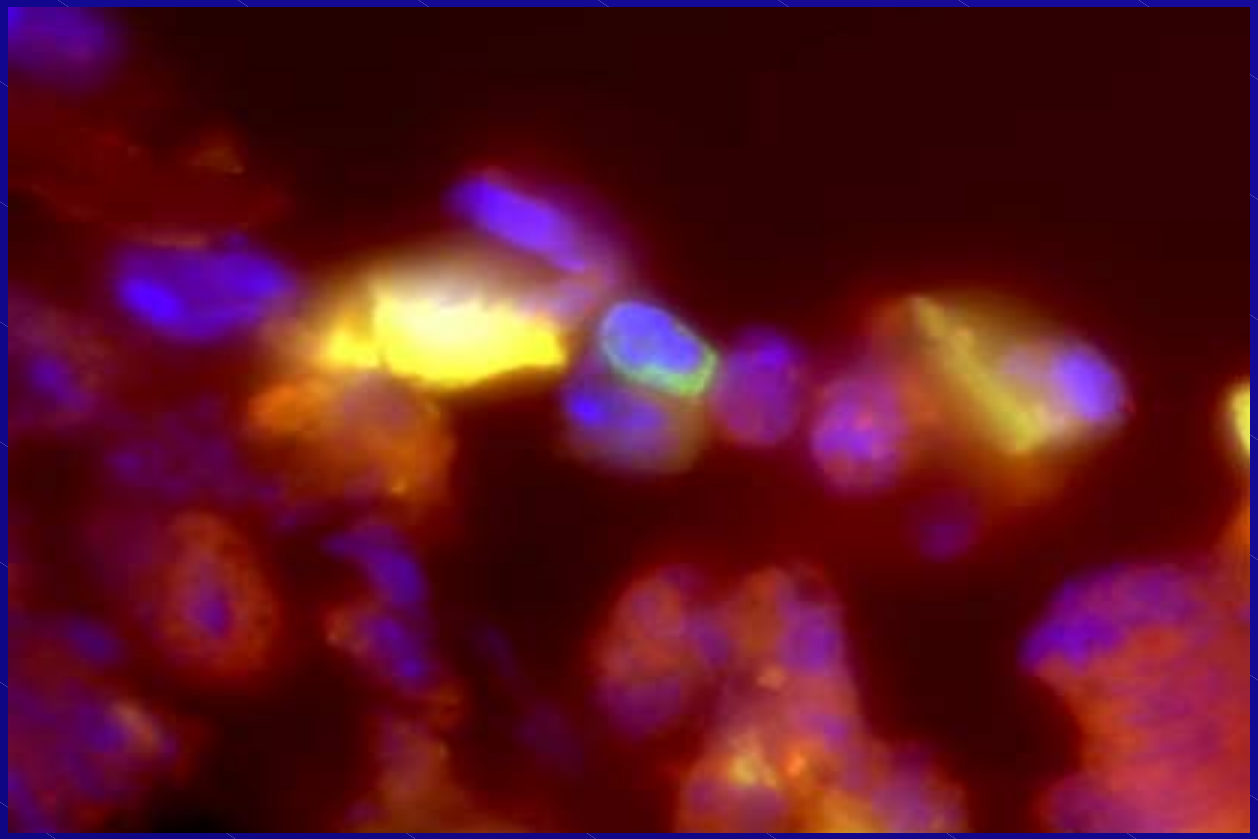

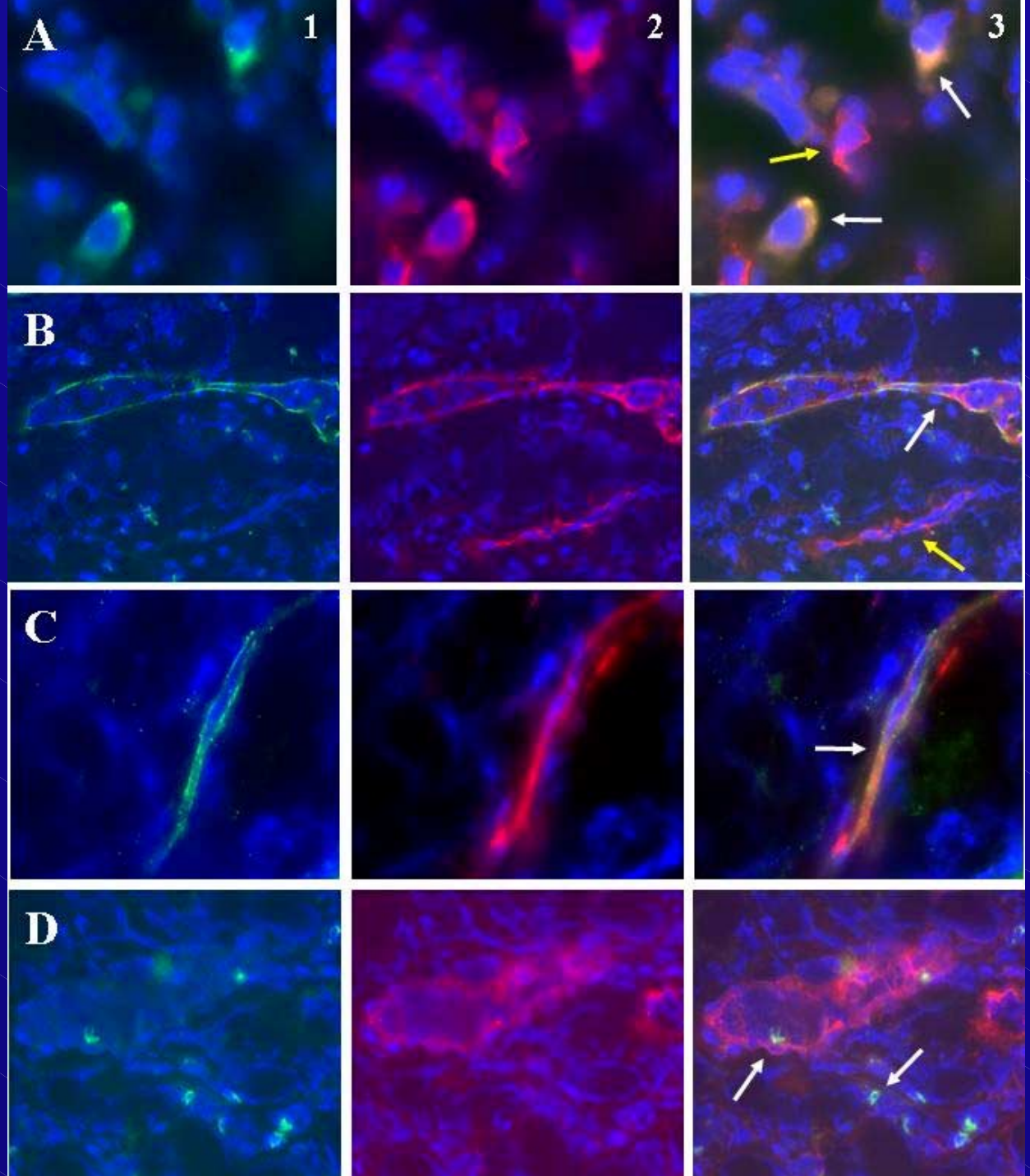
A
1
2
3
B
C
D

- Ce travail montre la présence de cellules fœtales dans les dermites d'HS de la mère pendant la gestation
- Dans 2 modèles :
  - Sauvage croisée avec Tg EGFP
  - Sauvage croisée avec TgVEGFR2:Luc + TgCMV:Luc

- Par 4 techniques différentes

  - PCR en temps réel du Tg EGFP
  - Imagerie in vivo par caméra CCD
  - Immunohistochimie: anti GFP
  - Hybridation in situ du chromosome Y

- Celles ci sont retrouvées électivement au site inflammatoire maternel
- Le phénotype des cellules est
  - Vasculaires CD31+, VEGFR 2+
  - A un moindre degré leucocytaire CD45+

Quelles conséquences de cette angiogenèse fœtale ?

- La conséquence fonctionnelle
  - Favorise l'inflammation et l'œdème par angiogénèse ?
  - Influence la réponse immune maternelle ?

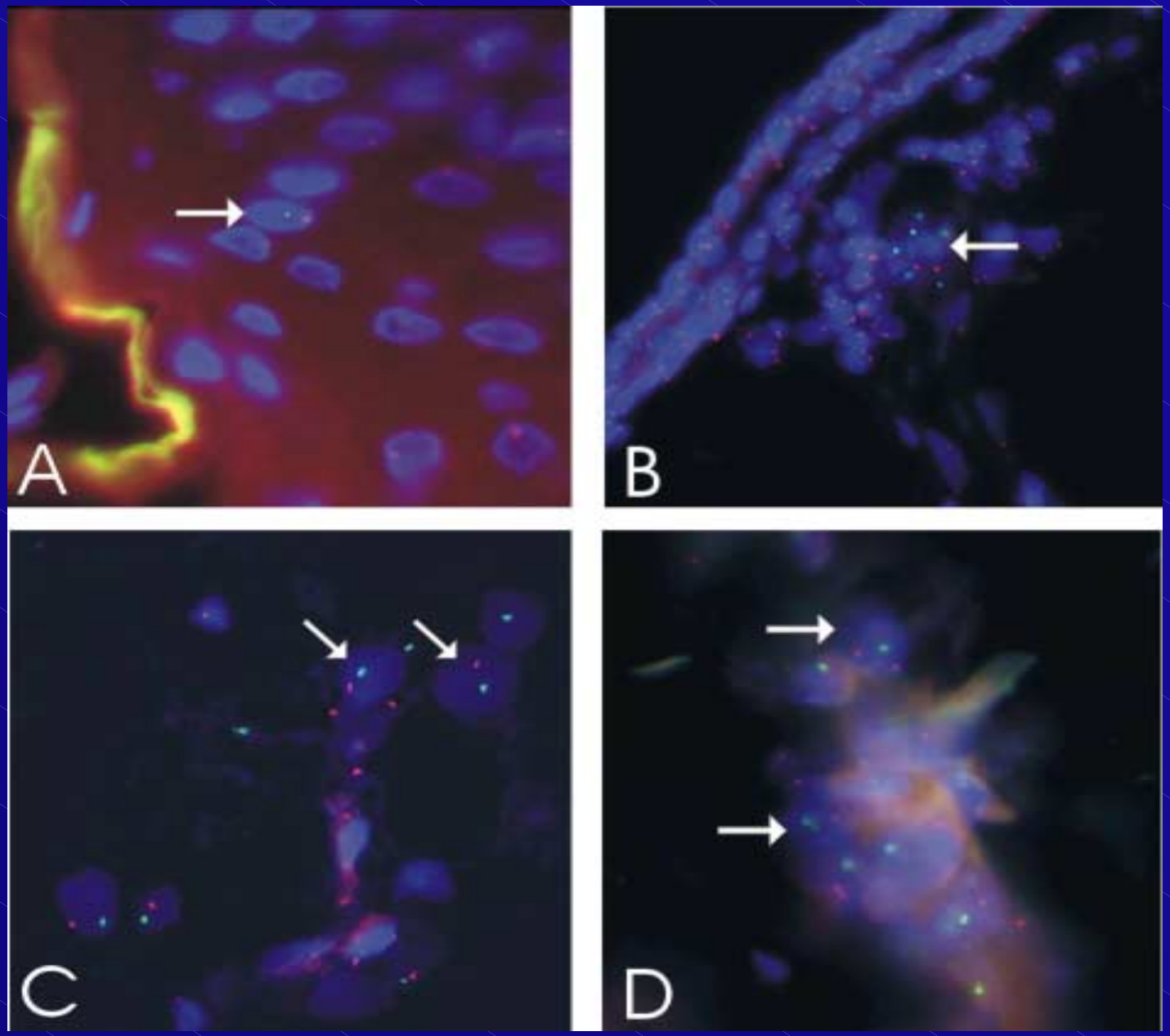

FISH : cellules fœtales males (XY+) dans un mélanome maternel.

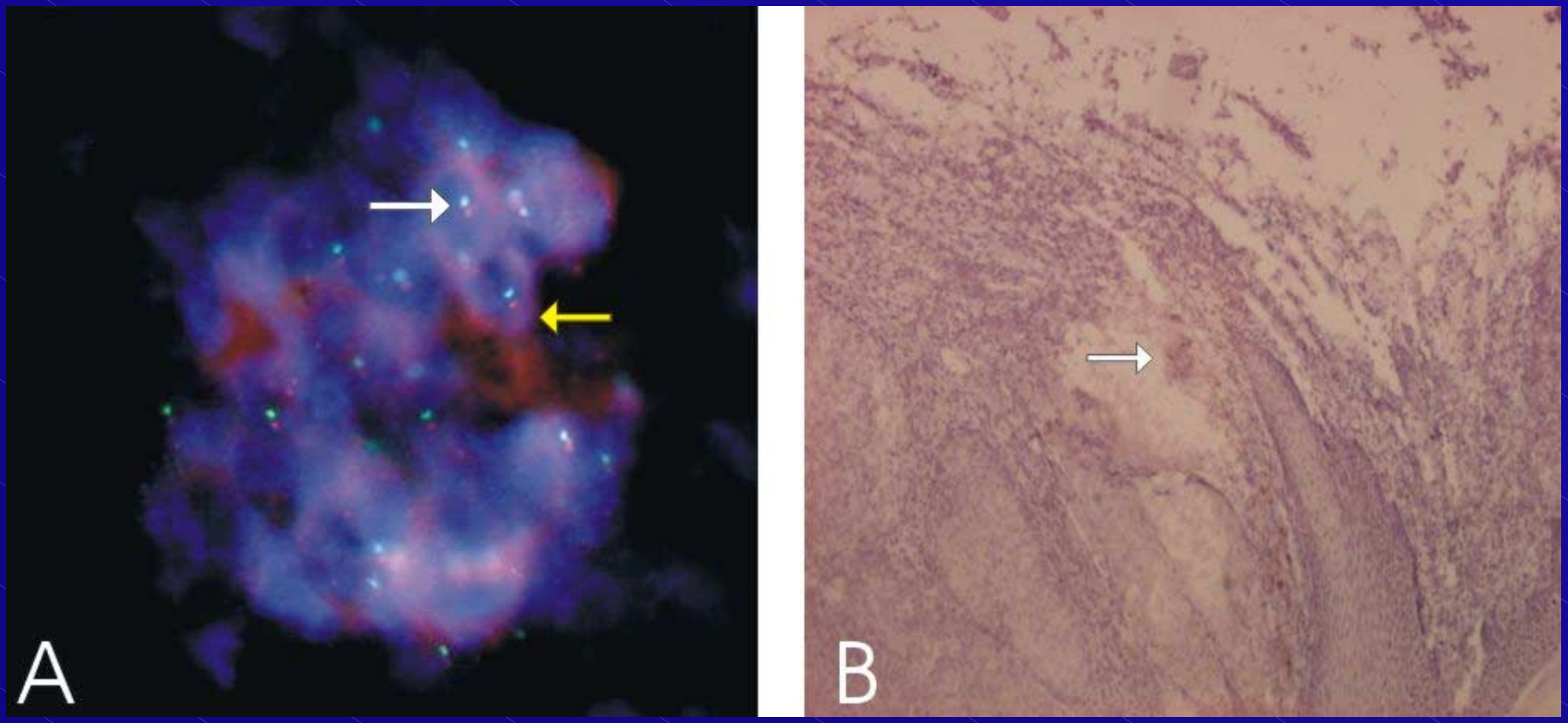

Immuno-hybridation CD31 dans un mélanome

Vue du foyer de cellules fœtales dans la tumeur

4-180 dans CSC,
91-645 dans CBC,
7-102 dans KA,
22-41 dans keratoacanthome
14-55 dans lésions benignes

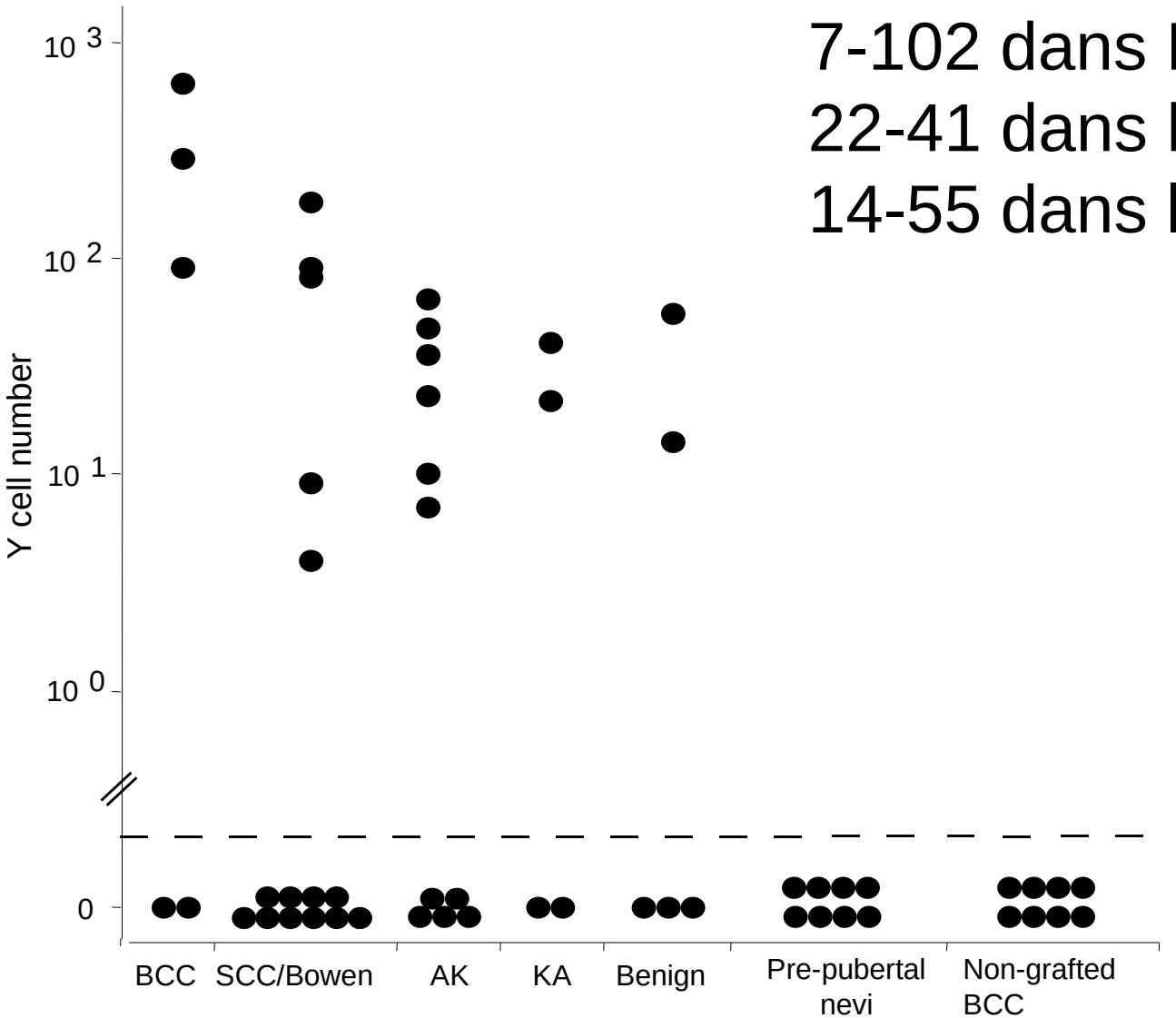

Females grafted with male kidneys **Control females**

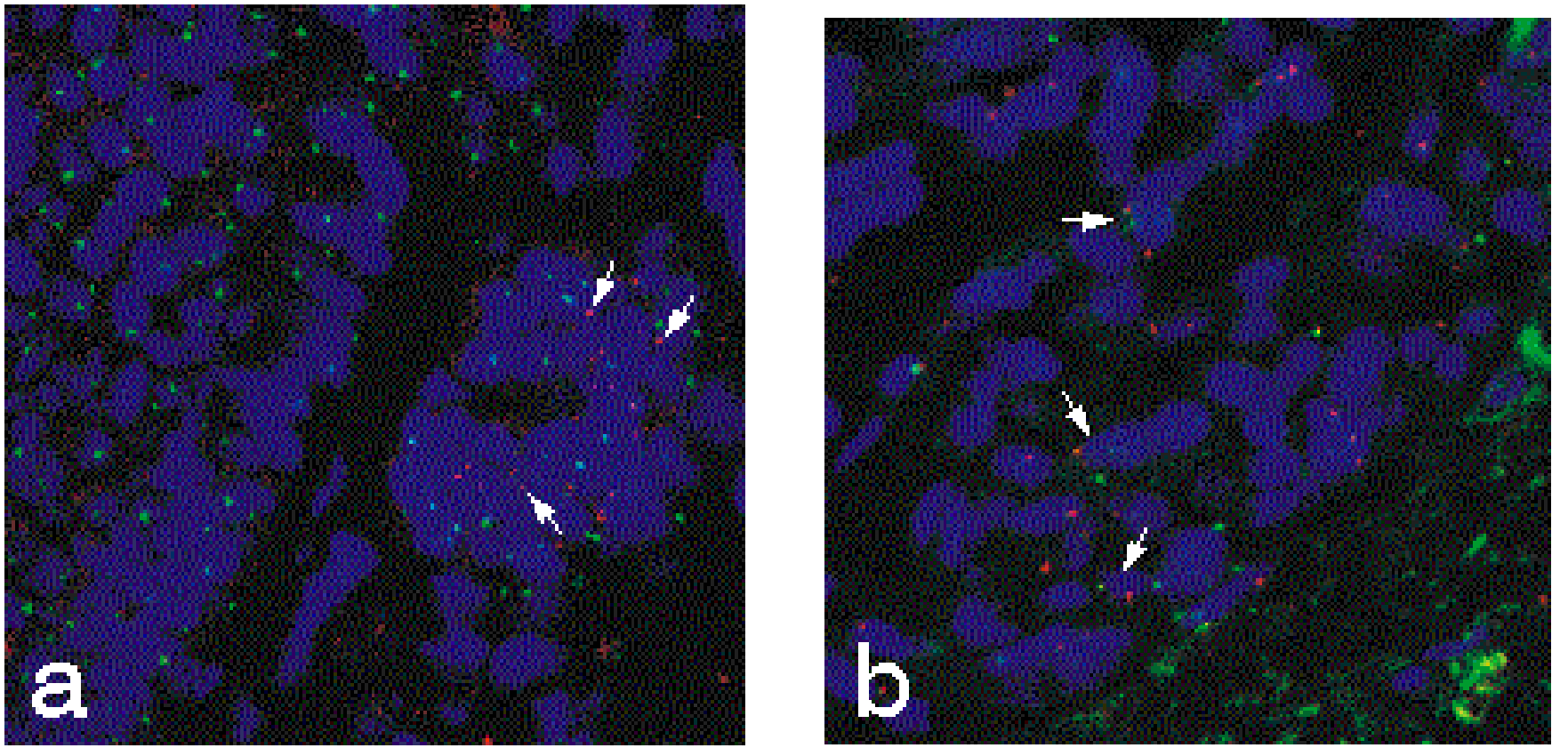

FISH de 2 champs du carcinome baso cellulaire gr9 : nombreuses cellules positives dans les boyaux

Skin Carcinoma Arising From Donor Cells in a Kidney Transplant Recipient

Sélim Aractingi,[1,2] Jean Kanitakis,[4] Sylvie Euvrard,[4] Caroline Le Danff,[2] Isabelle Peguillet,[3] Kiarash Khosrotehrani,[1] Olivier Lantz,[3] and Edgardo D. Carosella[2]

[1]Unité de Dermatologie, Hôpital Tenon; [2]SRHI (DRM/DSV), CEA, Hôpital St. Louis; [3]Laboratoire d'Immunologie, Institut Curie, Paris; and [4]Service de Dermatologie, Hôpital Edouard Herriot, Lyon, France

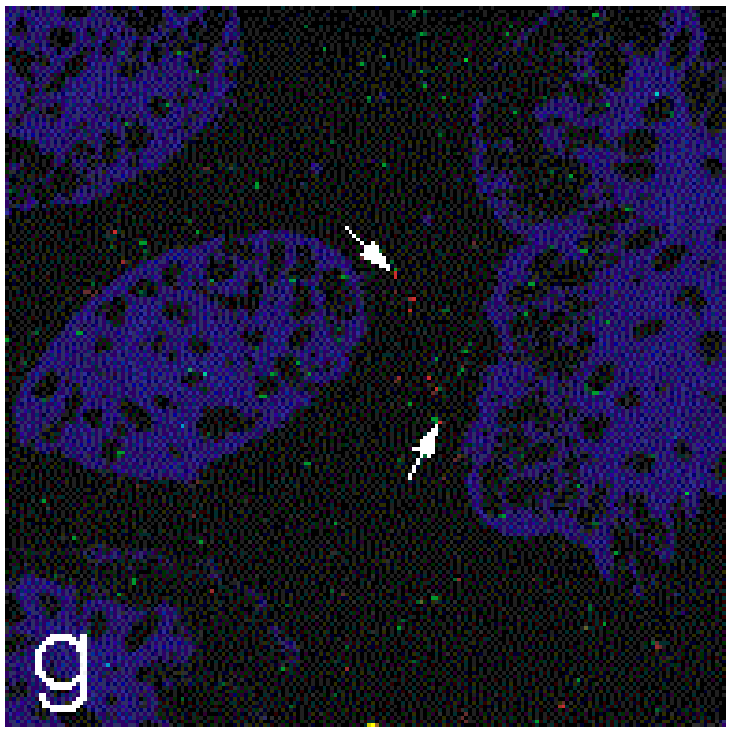

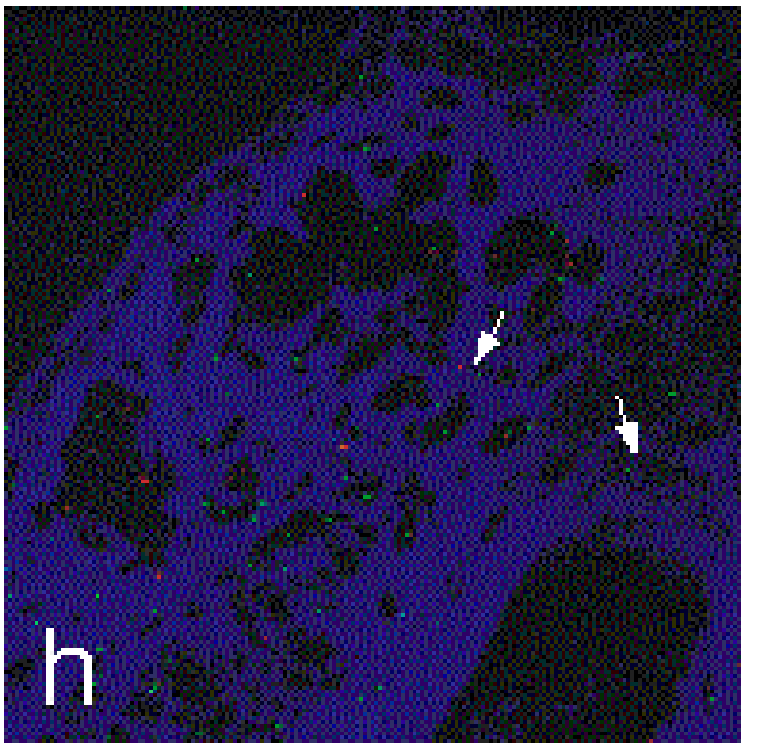

Specimen sans cellules épitheliales positives

Kératose actinique présente chez la même femme que celle qui a le baso gr9, mais à distance : noter des kératinocytes mâles

GRAFTED KIDNEY

STEM CELLS

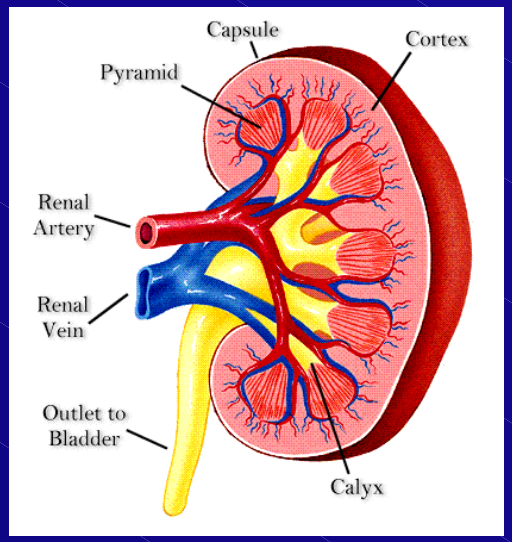

« NON SELF »
CARCINOMA

NORMAL KERATINOCYTES

DYSPLASTIC KERATINOCYTES

Conclusion : le chimérisme est une réalité polymorphe

- Phénomène très fréquent, se développant dans diverses circonstances

- Capable d ’être impliqué dans l’auto-immunité

- Capable d’être impliqué dans le remodelage
- Capable d’être impliqué dans la carcinogenèse

Perspectives

- Comment sont elles tolérées ?
- Quel impact des PAPCs ?
  - Sur la réparation tissulaire:
    - Ont-elles un bénéfice pour la mère
    - Peuvent-elles corriger un déficit génétique maternel?
  - Ces cellules différenciées peuvent elles déclencher des maladies immunes ?
  - Ces cellules peuvent elles se transformer ?

Remerciements

FONDATION
RECHERCHE
MÉDICALE

ASSISTANCE
PUBLIQUE
HÔPITAUX
DE PARIS

UNIVERSITE
PIERRE & MARIE CU
LA SCIENCE A PARIS

haut de page

A European Foundation for Research in Dermatology