LE COLLÈGE DE GYNÉCOLOGIE DU CENTRE VAL DE LOIRE

FORMATION DPC

IVG MEDICAMENTEUSE

« IMAGERIE DE LA GROSSESSE DEBUTANTE »

CH. PAILLET

CHU BRETONNEAU- TOURS

Collège de Gynécologie CVL

IMAGERIE DE LA GROSSESSE DÉBUTANTE

- Techniques d'examen:

- Voie endovaginale

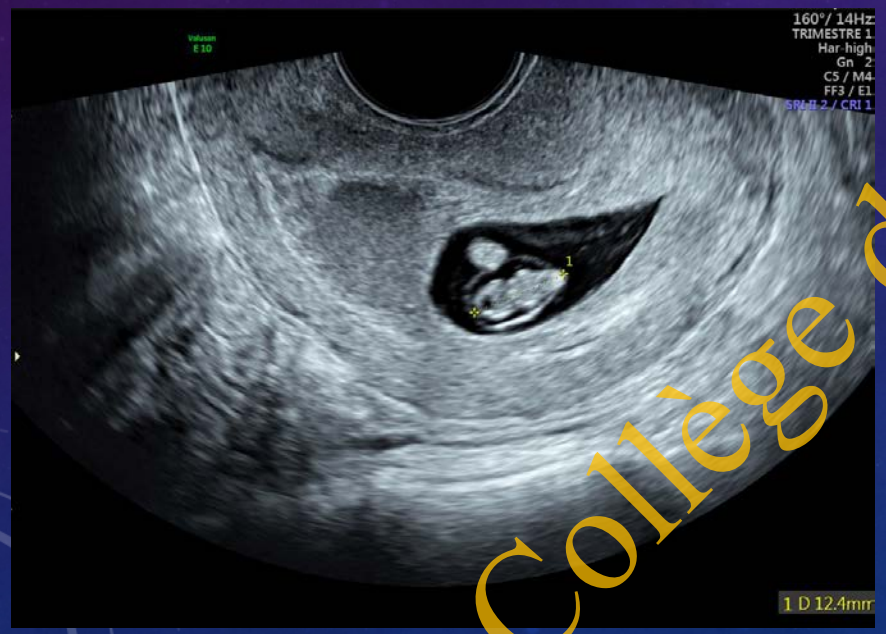

- Voie sus-pubienne

Collège de Gynécologie CVL

IMAGERIE DE LA GROSSESSE DEBUTANTE

Informations initiales :

- Date de l'examen
- Date des dernières règles
- Date de début de grossesse si établi
- Terme théorique (semaines et jours d'aménorrhée)
- Terme corrigé (semaines et jours d'aménorrhée, mode de détermination du début de grossesse)

Collège de Gynécologie CVL

IMAGERIE DE LA GROSSESSE DEBUTANTE

Avant 11 SA, le rôle de l'échographie est :

- d'affirmer le siège intra-utérin de la grossesse par la mise en évidence d'un sac gestationnel et d'une vésicule ombilicale avant l'apparition de l'embryon,
- de vérifier son évolutivité par la présence d'un embryon et d'une activité cardiaque,

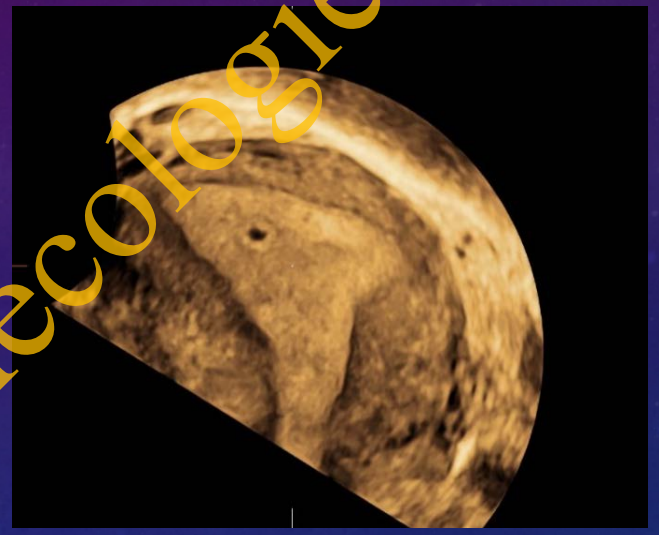

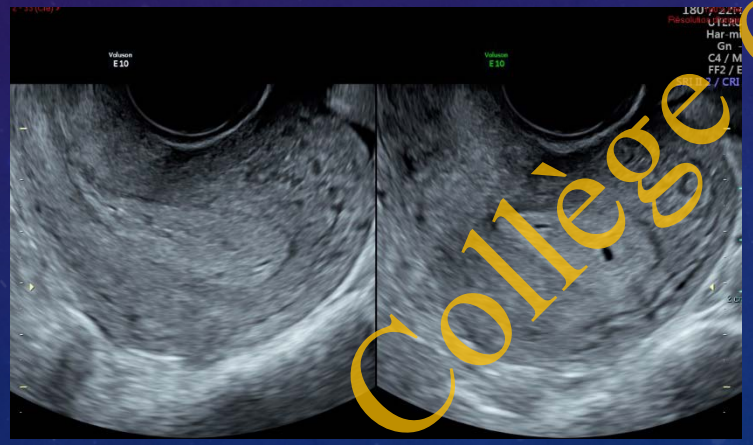

- de préciser l'âge de la grossesse,
- de dépister et de caractériser les grossesses multiples (cf. chapitre 10),
- beaucoup plus rarement de dépister des malformations majeures à expression précoce (entre 10 et 11 SA essentiellement).

Collège de Gynécologie CVL

IMAGRIE DE LA GROSSESSE DEBUTANTE

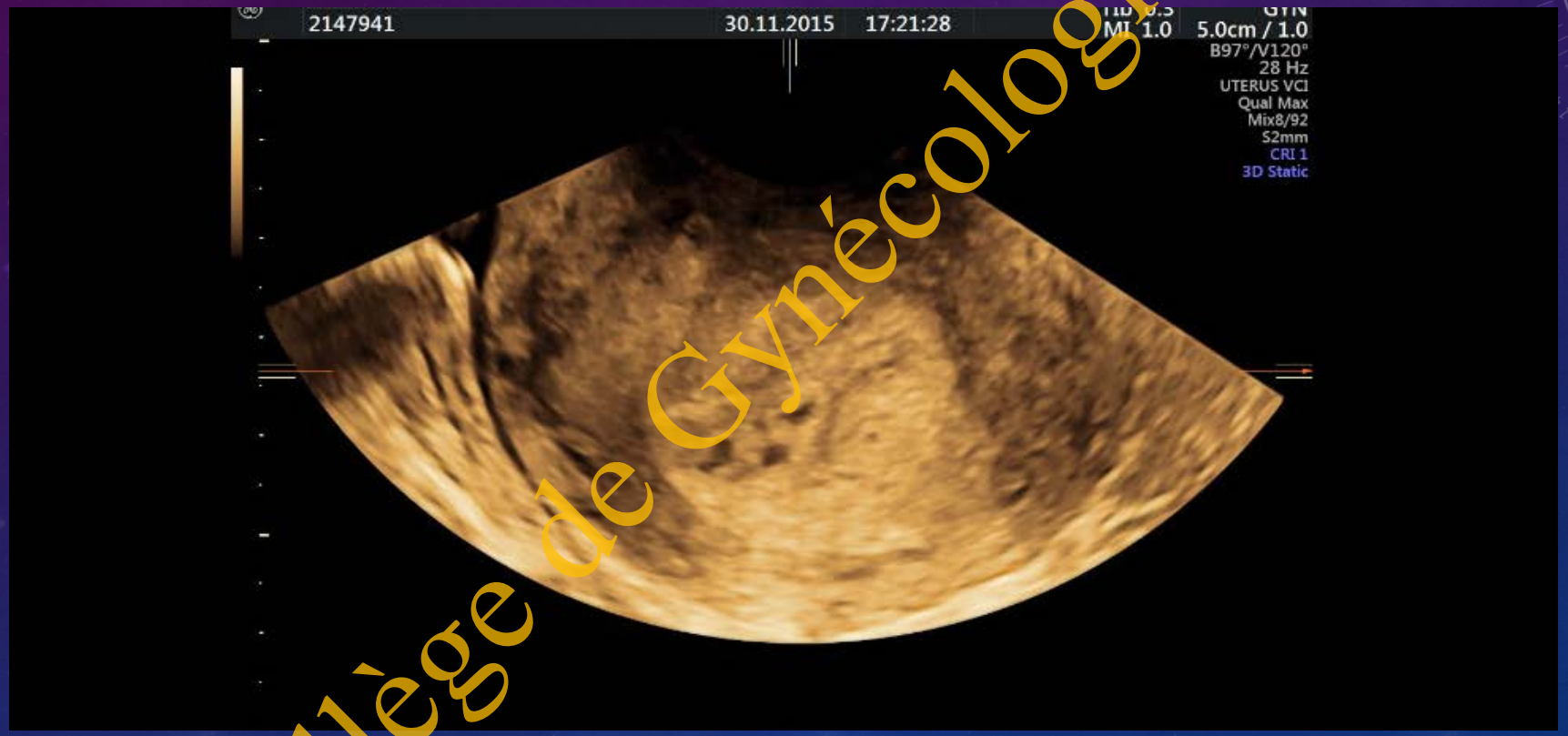

Collège de Gynécologie CVL

La grossesse ectopique

Utérus vide

Masse annexielle +/- évidente

Epanchement dans Douglas

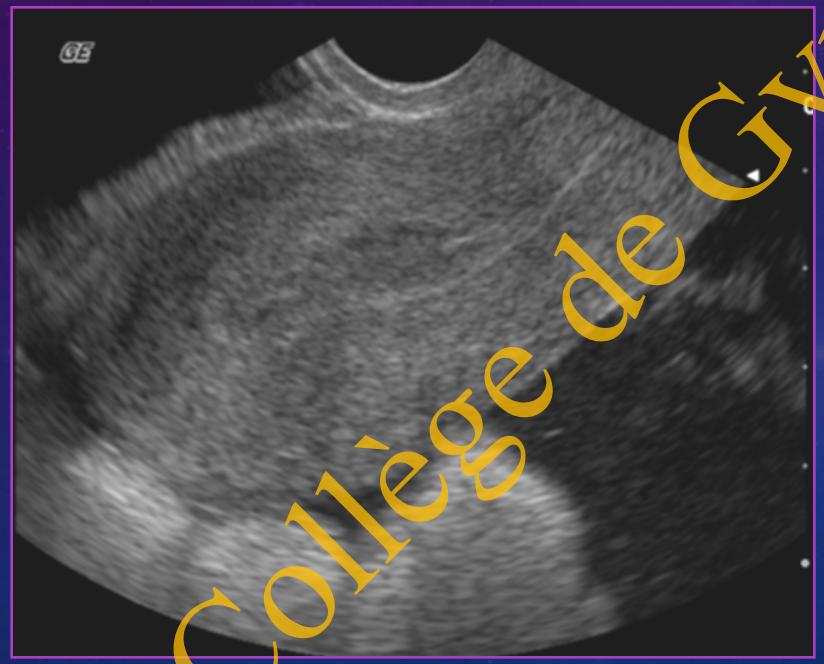

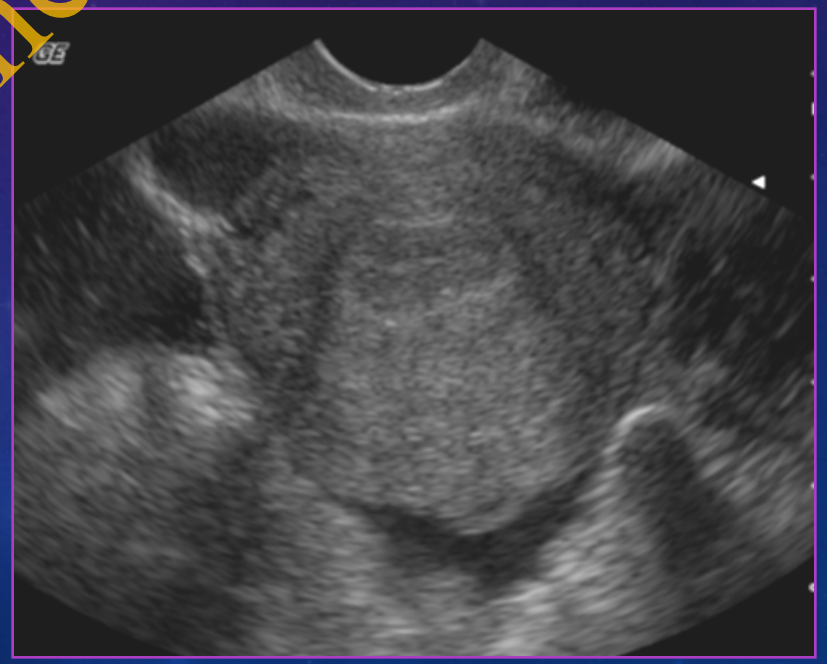

Collège de Gynécologie CUL

La grossesse ectopique

HCG	Echographie vaginale
< 10 mU/ml	Pas de grossesse
10-500 mU/ml	Oeuf non visible
500-1000 mU/ml	Oeuf visible 1 fois/3
> 1000 mU/ml	Oeuf visible 100%
> 2500 mU/ml	Oeuf visible sus pubienne
> 7000 mU/ml	Oeuf + VV
> 10 000 mU/ml	Embryon + AC

HCG>1500 Oeuf non visible = Forte suspicion de GEU

Collège de Gynécologie CVL

ULTRA-SONS ET OBSTÉTRIQUE
PREMIER TRIMESTRE : LA GEU

Collège de Gynécologie CVL

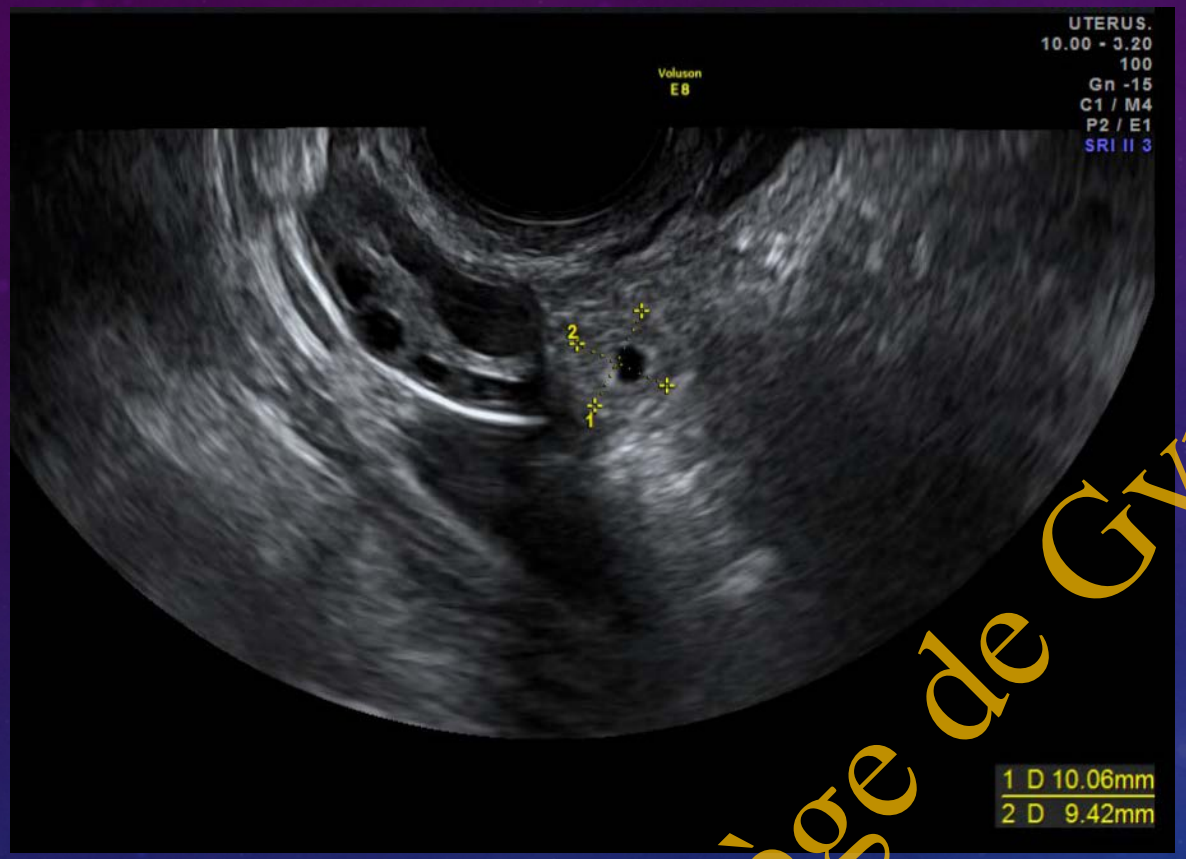

Collège de Gynécologie CVL

Grossesse interstitielle, angulaire

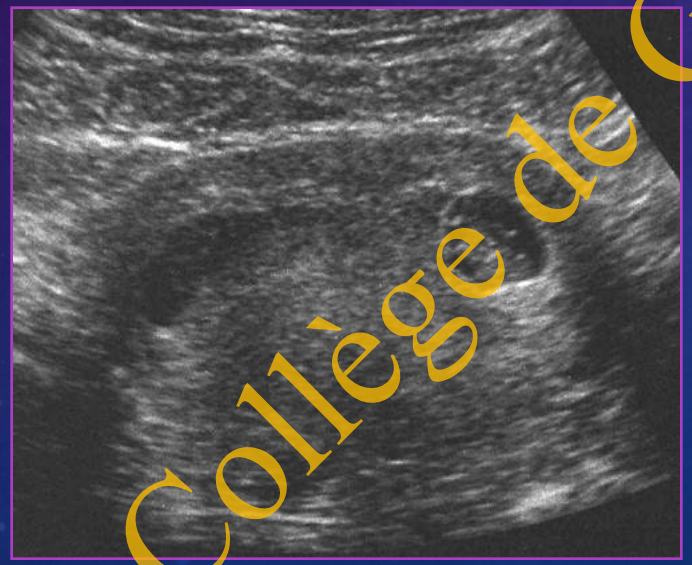

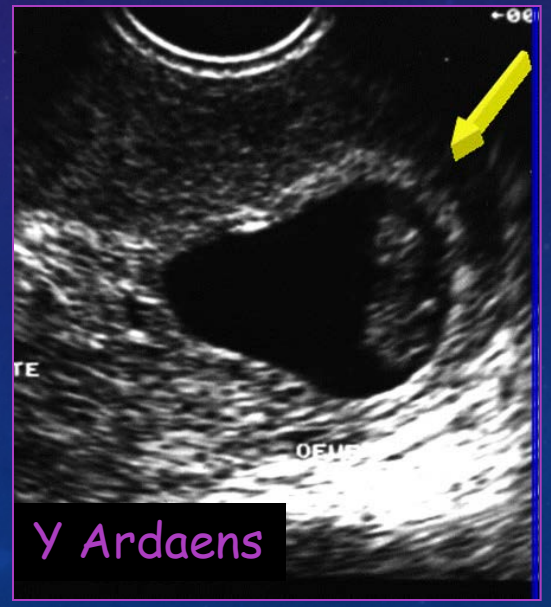

Collège de Gynécologie CVL

GROSSESSES CERVICALES

Grossesse sur cicatrice de césarienne

La grossesse peut s'implanter sur une cicatrice de césarienne préalablement déhiscente, la localisation précise sera au mieux appréciée par voie abdominale avec une vessie suffisamment remplie (Fig. 24).

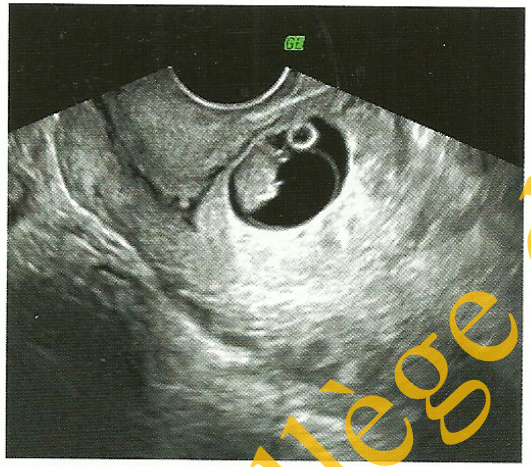

Fig. 24 : Grossesse cervicale : la cicatrice est visible sur la gauche de la cavité ovulaire sur cette image.

Fig. 22 : Grossesse cervicale. a. 2D. – b. 3D. – c. 2D voie abdominale vessie pleine.

Collège de Gynécologie CVL

GIU ET GEU ASSOCIÉES

Collège de Gynécologie CVL

GROSSESSE MOLAIRE

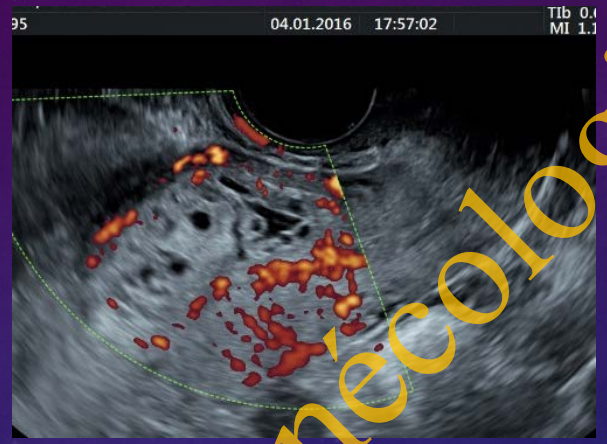

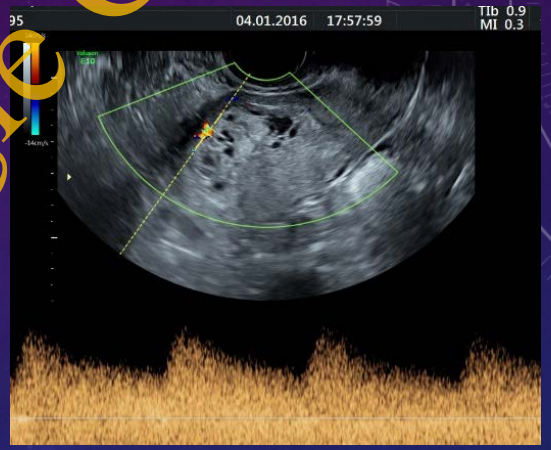

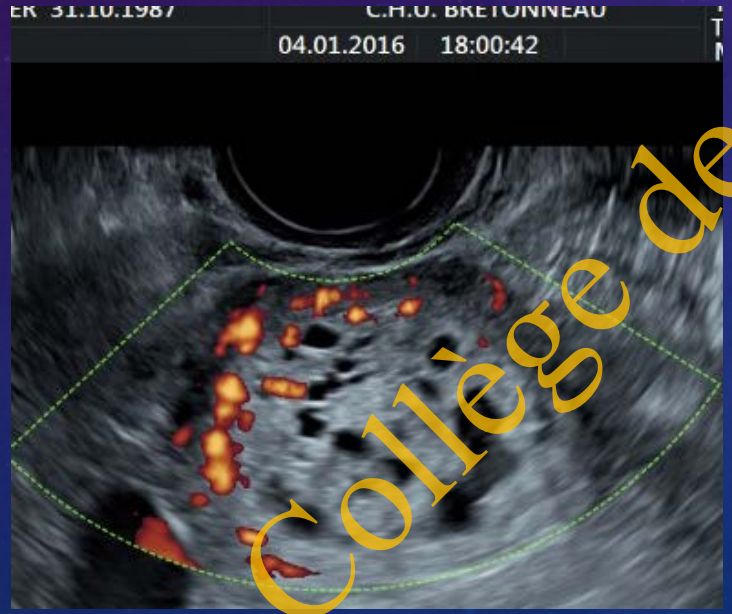

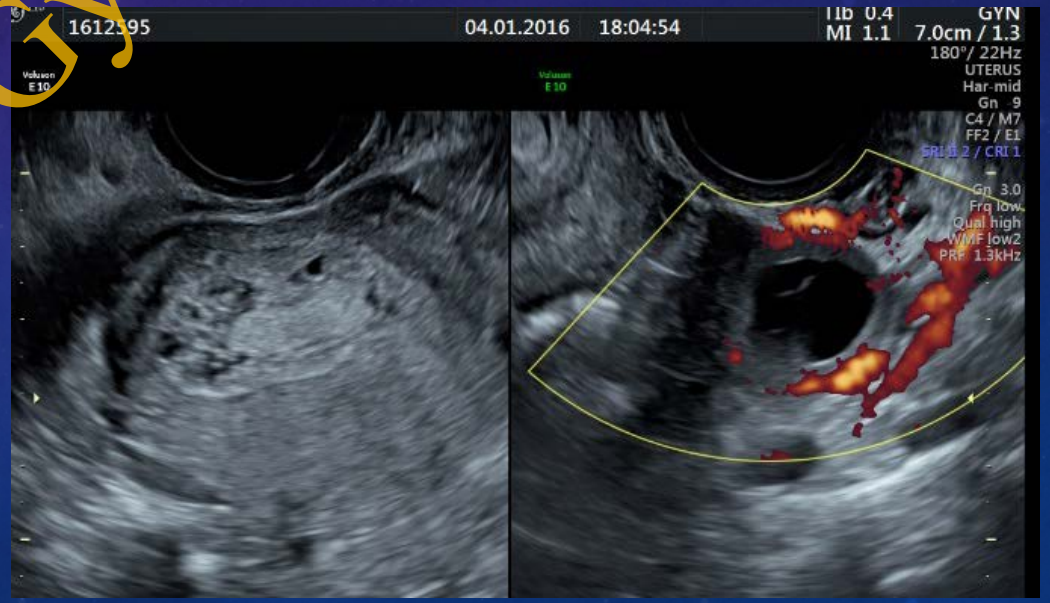

Collège de Gynecologie CVL

GROSSESSE MOLAIRE

Collège de Gynécologie CVL

Œuf clair

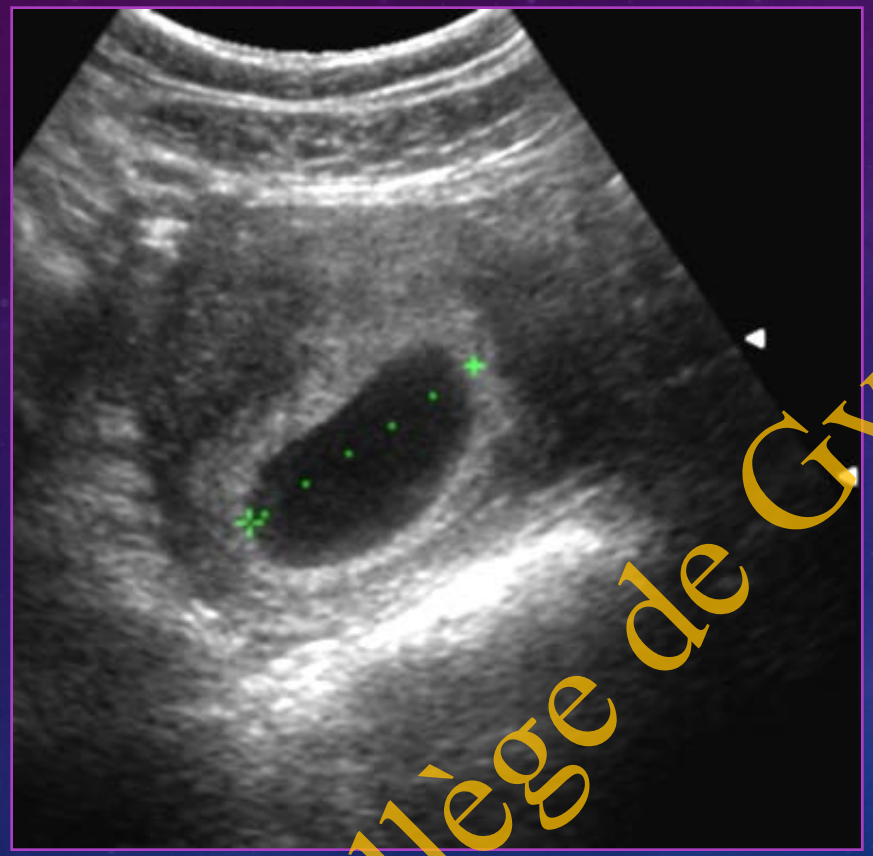

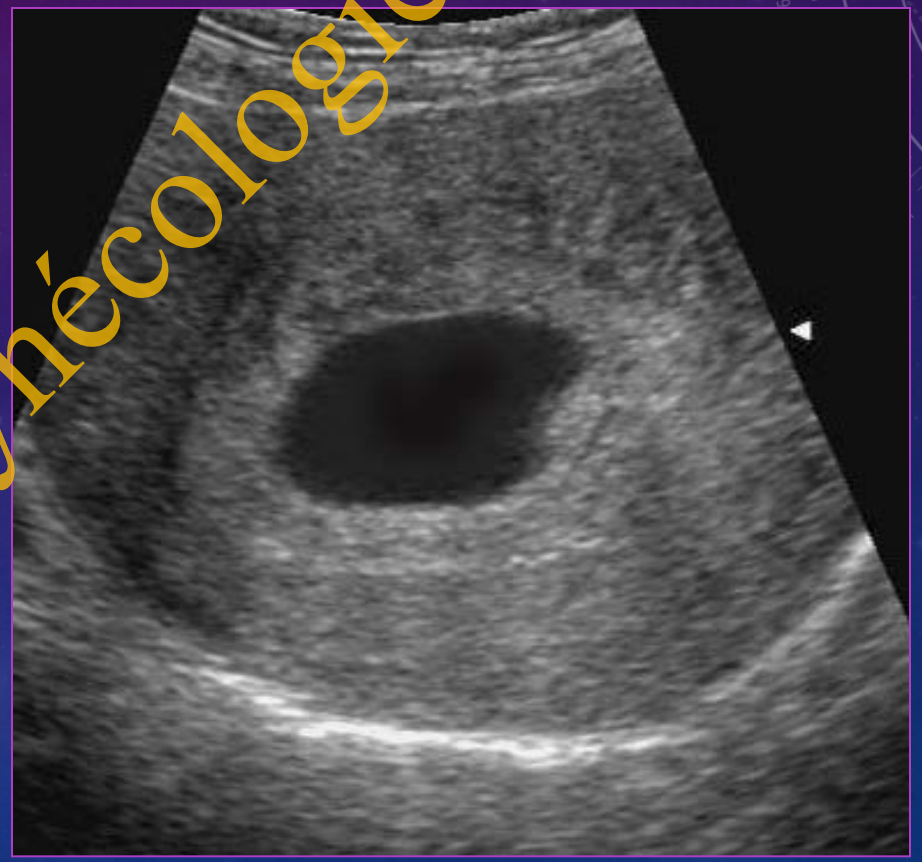

Collège de Gynécologie CVL

Œuf clair

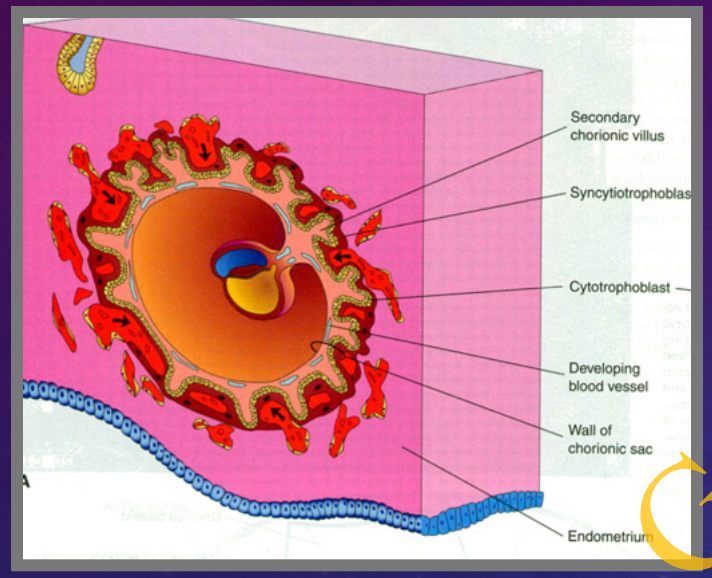

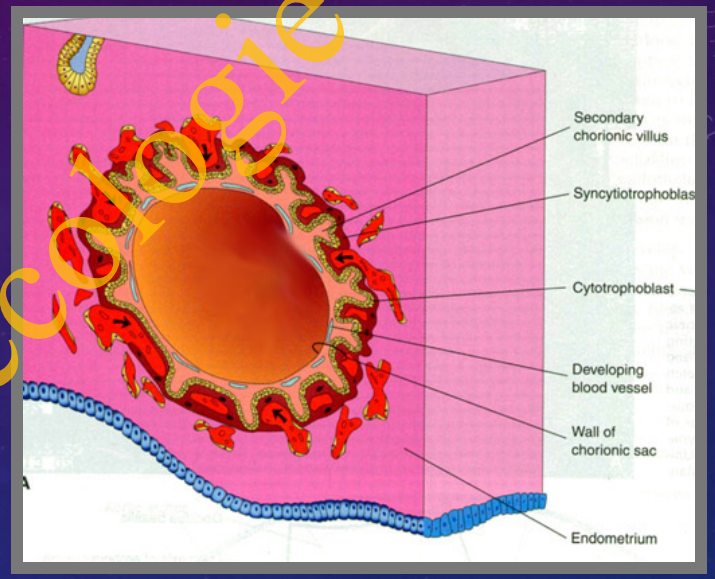

Pas de structure embryonnaire

Ni embryon

Ni vésicule vitelline

Ni amnios

Collège de Gynécologie CVL

Myome et grossesse

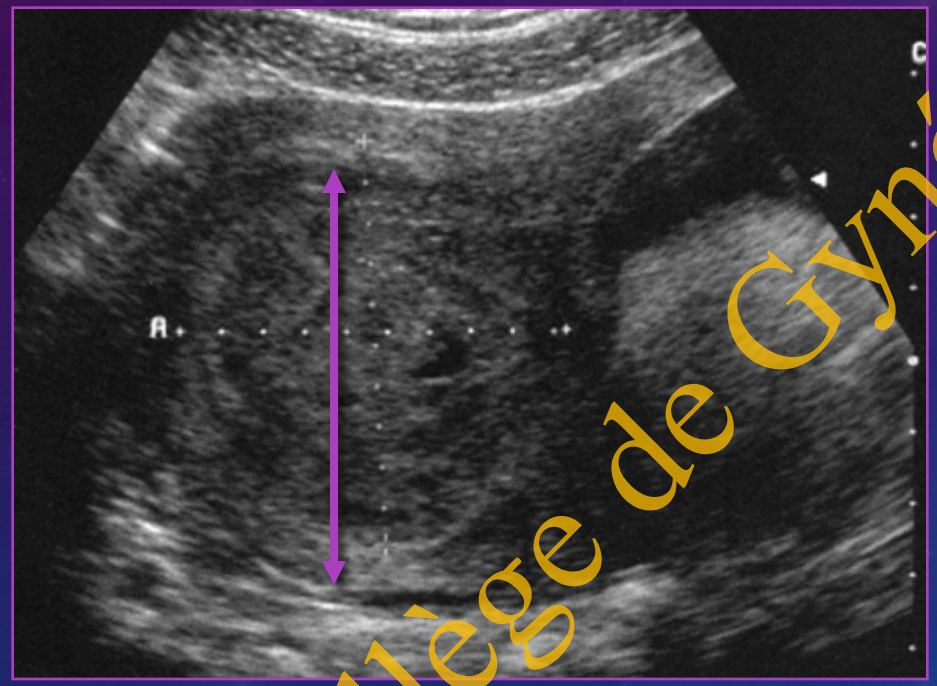

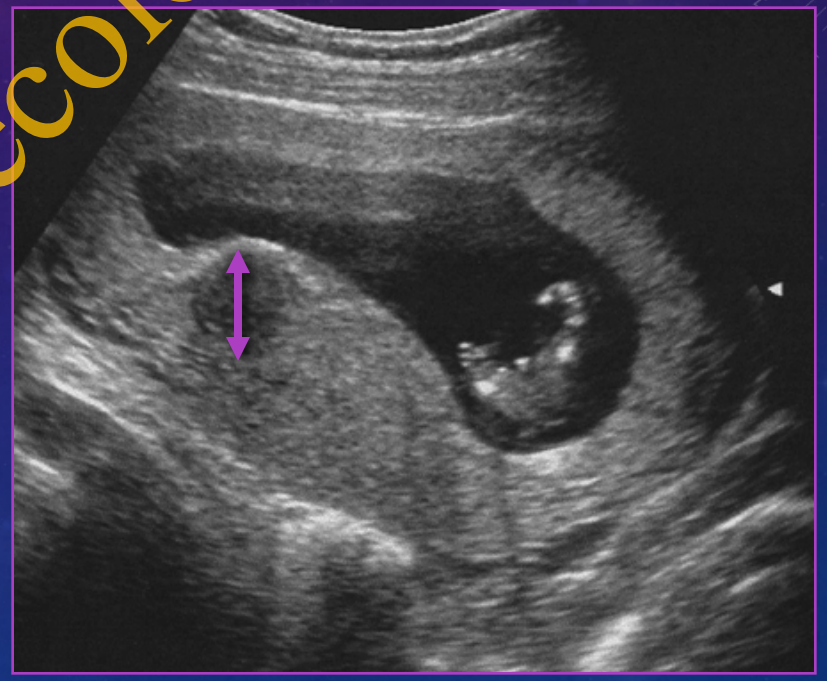

Collège de Gynécologie CVL

Début de grossesse et malformation utérine

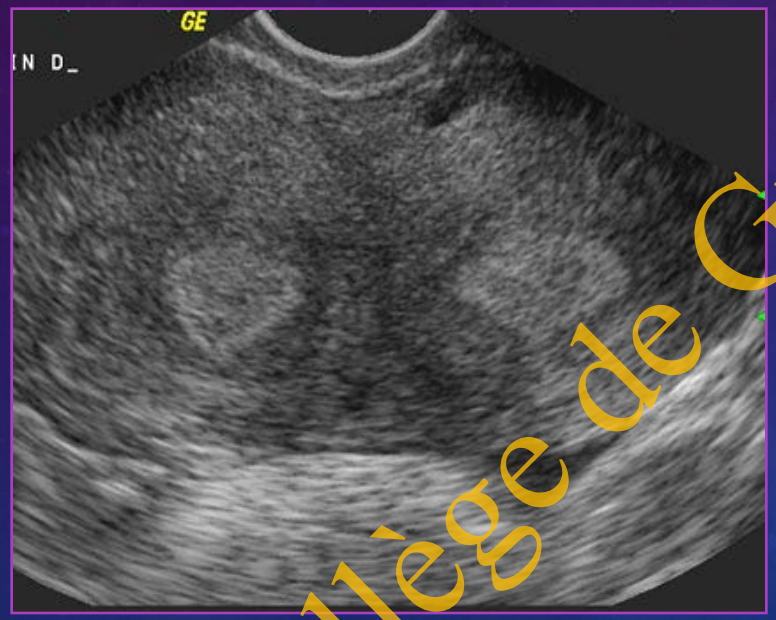

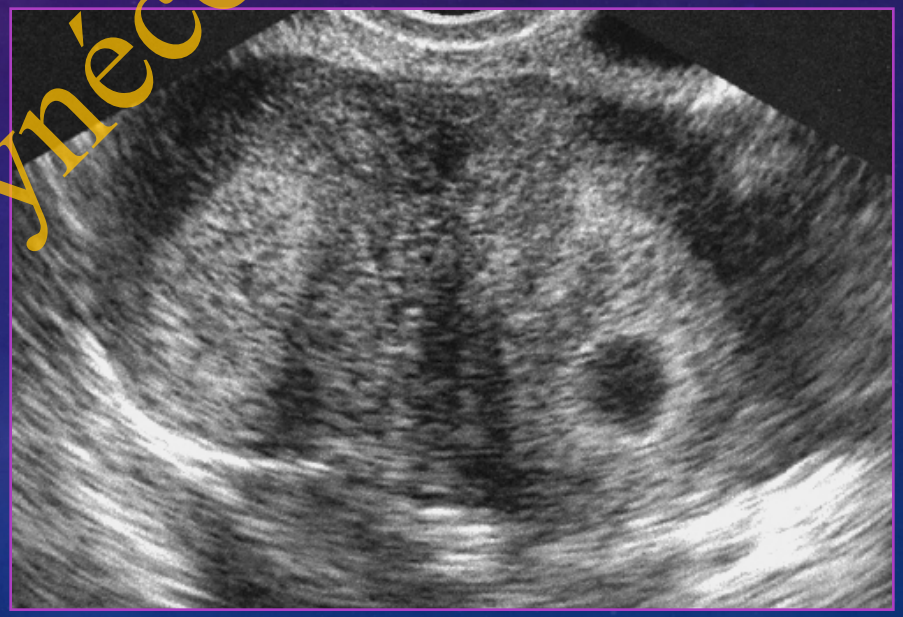

Collège de Gynécologie CVL

ULTRA-SONS ET OBSTÉTRIQUE
PREMIER TRIMESTRE

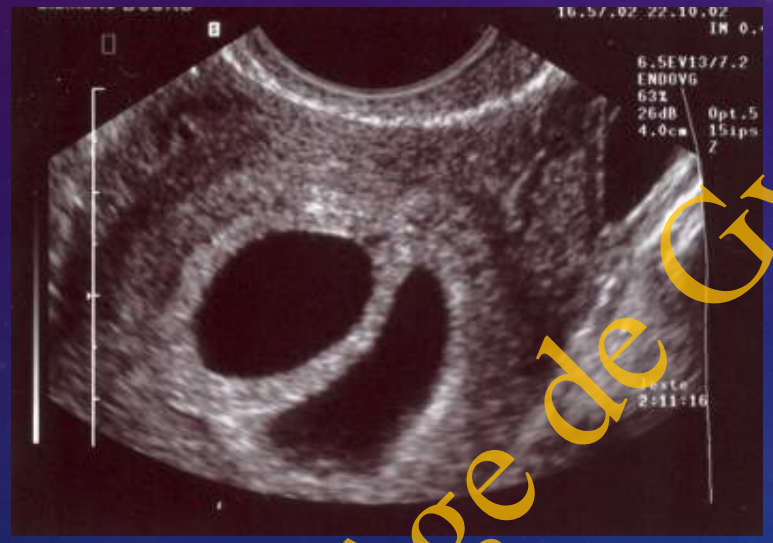

Collège de Gynécologie CVL

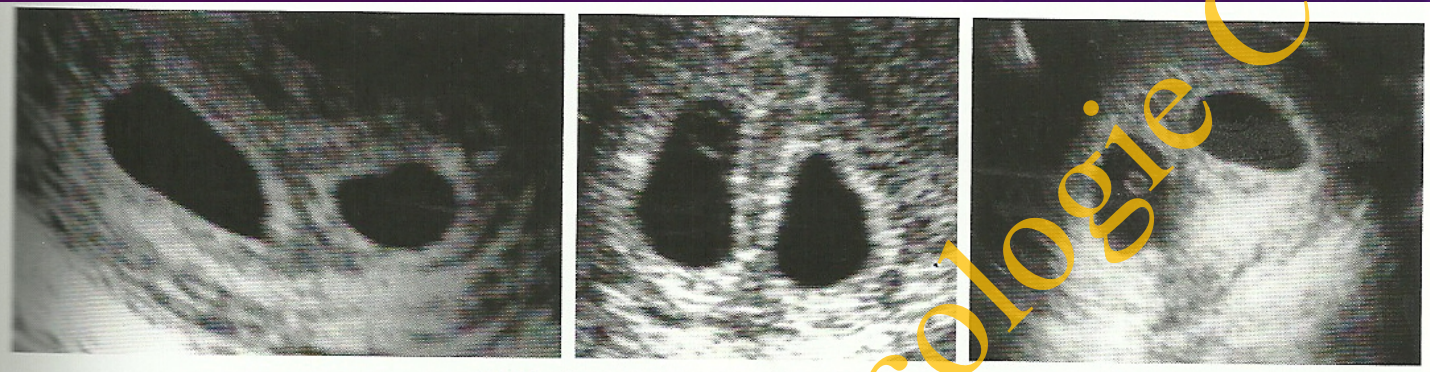

Fig. 4 : Grossesse Bichoriale vers 4 – 5 SA

Visualisation de deux sacs gestationnels intra-utérins indépendants l'un de l'autre. Chaque sac est constitué d'une double couronne hyperéchogène épaisse avec la présence d'un espace entre les deux sacs. En fonction de l'âge gestationnel, la vésicule vitelline peut être absente ou présente dans l'un ou les deux sacs.

Fig. 5 : Grossesse Bichoriale de 6 à 9 SA

Visualisation des structures embryonnaires avec leur vésicule vitelline correspondante. L'épaisseur qui sépare les deux sacs gestationnels tend à diminuer avec l'âge gestationnel, pour rester épais uniquement au niveau de la base formant alors le « Lambda » trophoblastique.

Collège de Gynécologie CVL

« Le décollement »

Terme utilisé à tort, générateur d'angoisse
En début de grossesse
le non accolement est physiologique

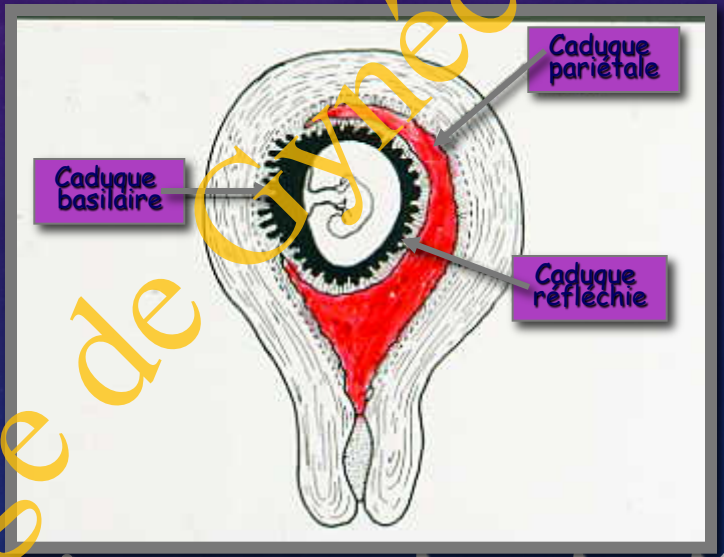

On ne devrait pas parler de décollement
surtout sans métrorragie

Collège de Gynécologie CVL

Ce n'est pas un décollement
il n'y a pas encore eu accolement

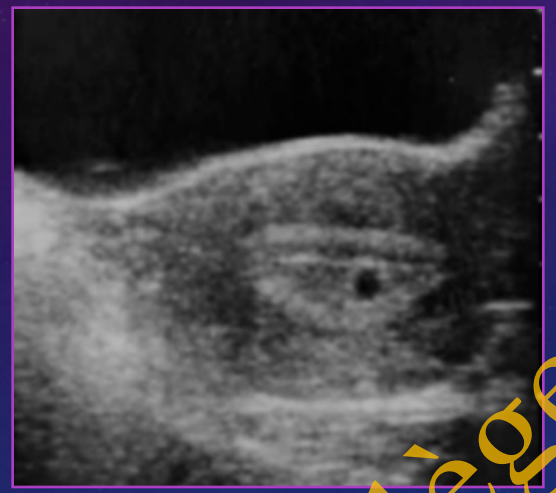

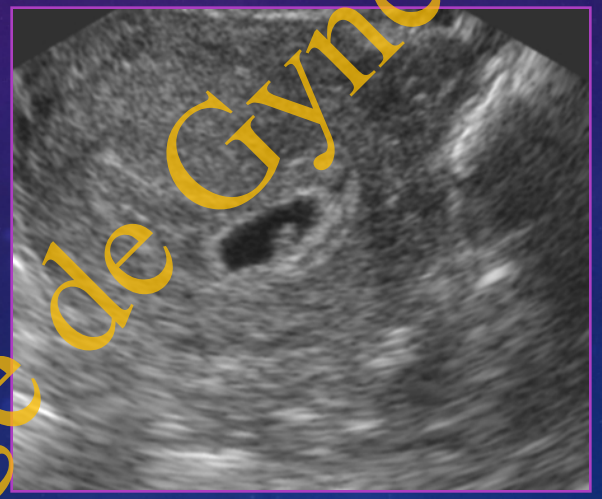

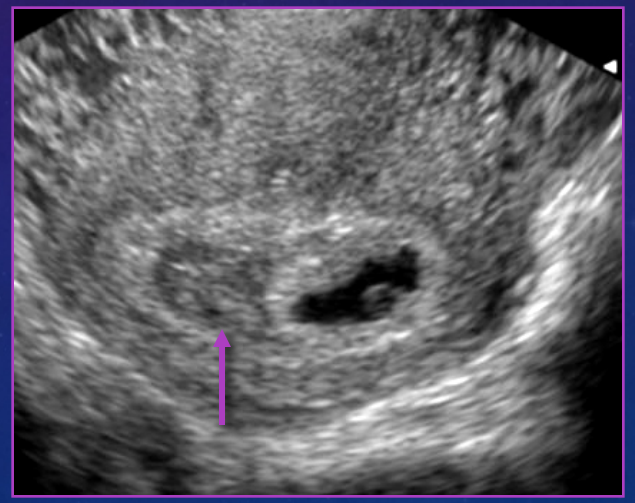

Collège de Gynécologie CVL

Qu'est ce qu'un Décollement ovulaire ?

Zone de clivage entre myomètre et cavité ovulaire

Secondaire à une effraction vasculaire spontanée ou post traumatique

Hématome non évacué

Collège de Gynécologie CVL

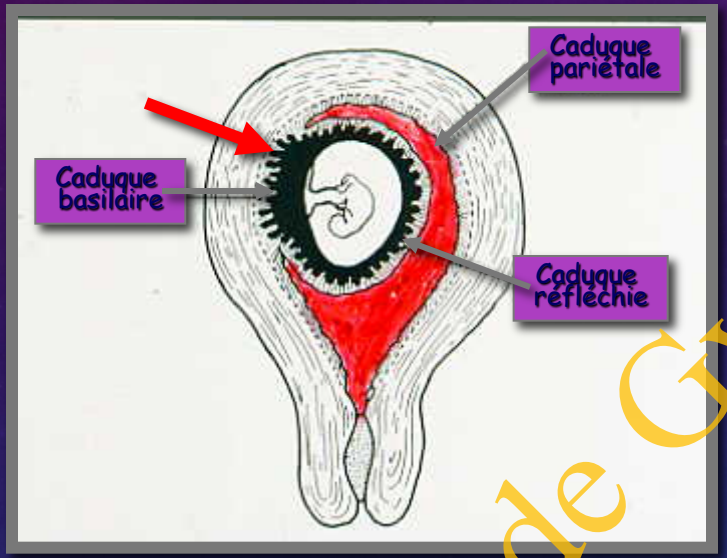

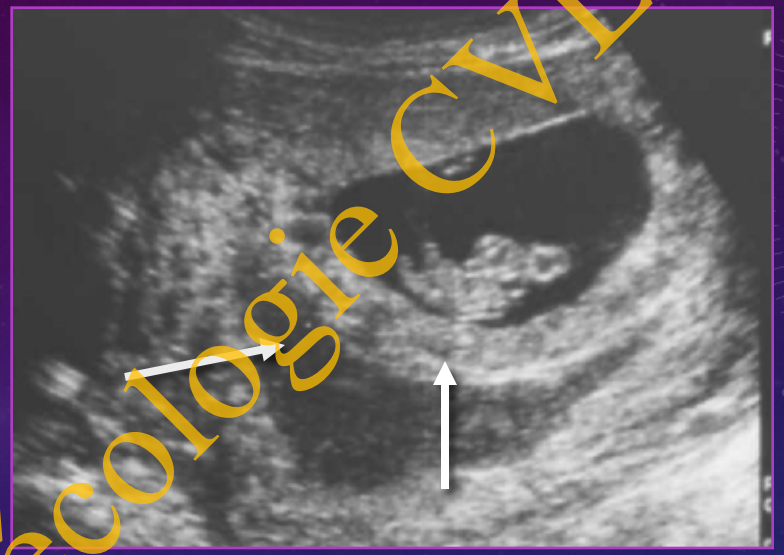

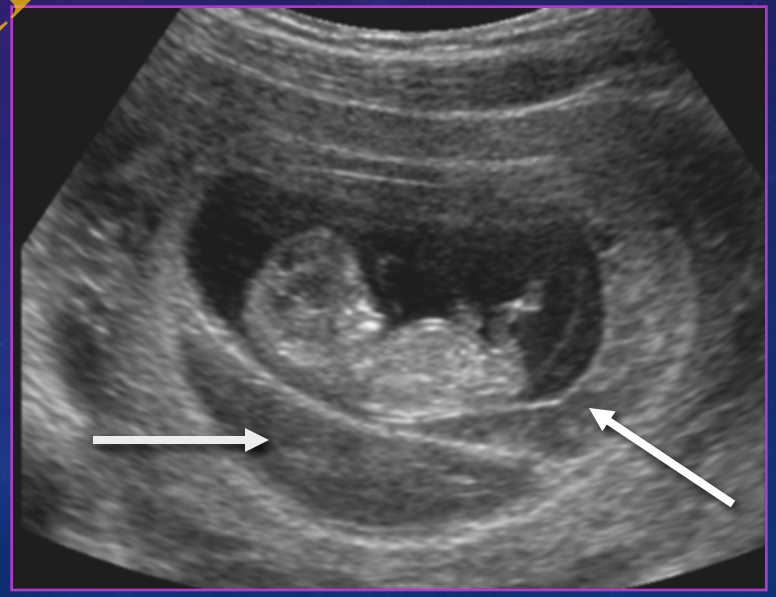

Collège de Gynécologie CVL

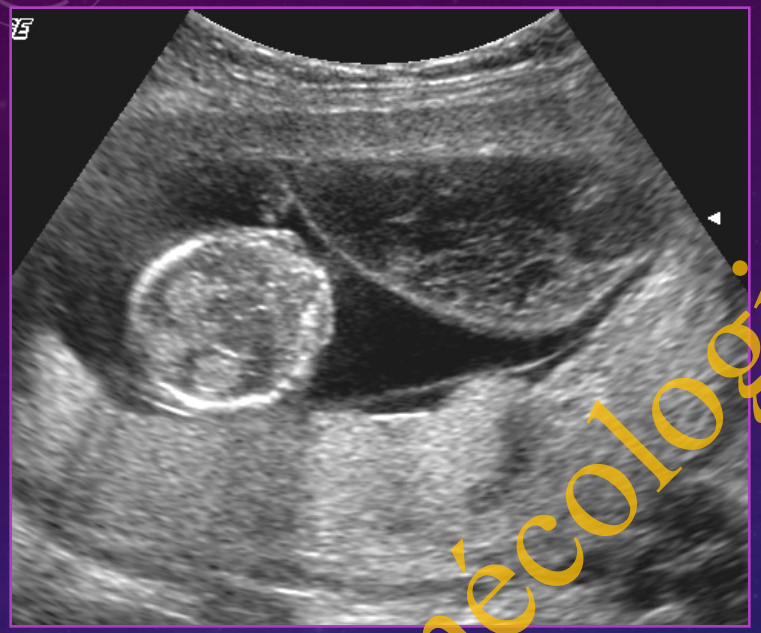

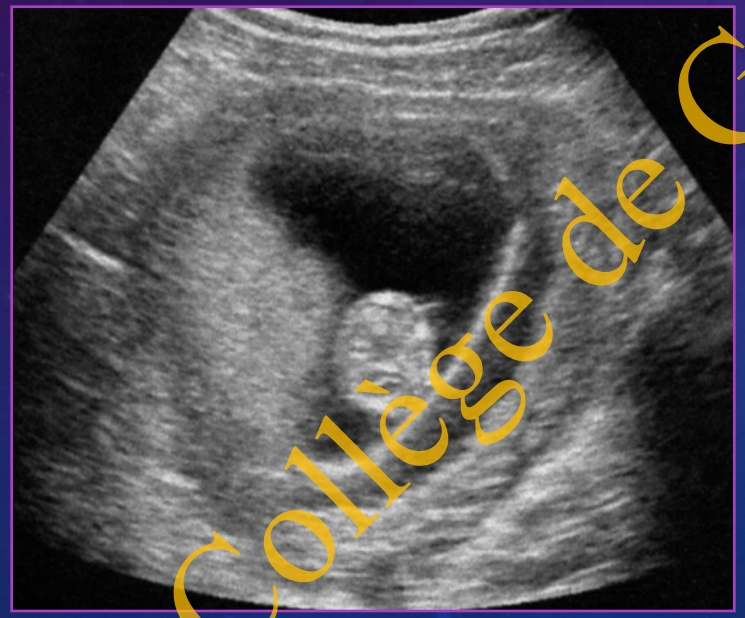

Collège de Gynécologie CVL

CAT devant des métrorragies

Pas de Sac gestationnel intra utérin

- Structure Intra utérine
  - môle
  - Rétention
- Vacuité
  - Fausse couche évacuée
  - Masse annexielle
    - GEU

Collège de Gynécologie CUL

CAT devant des métrorragies

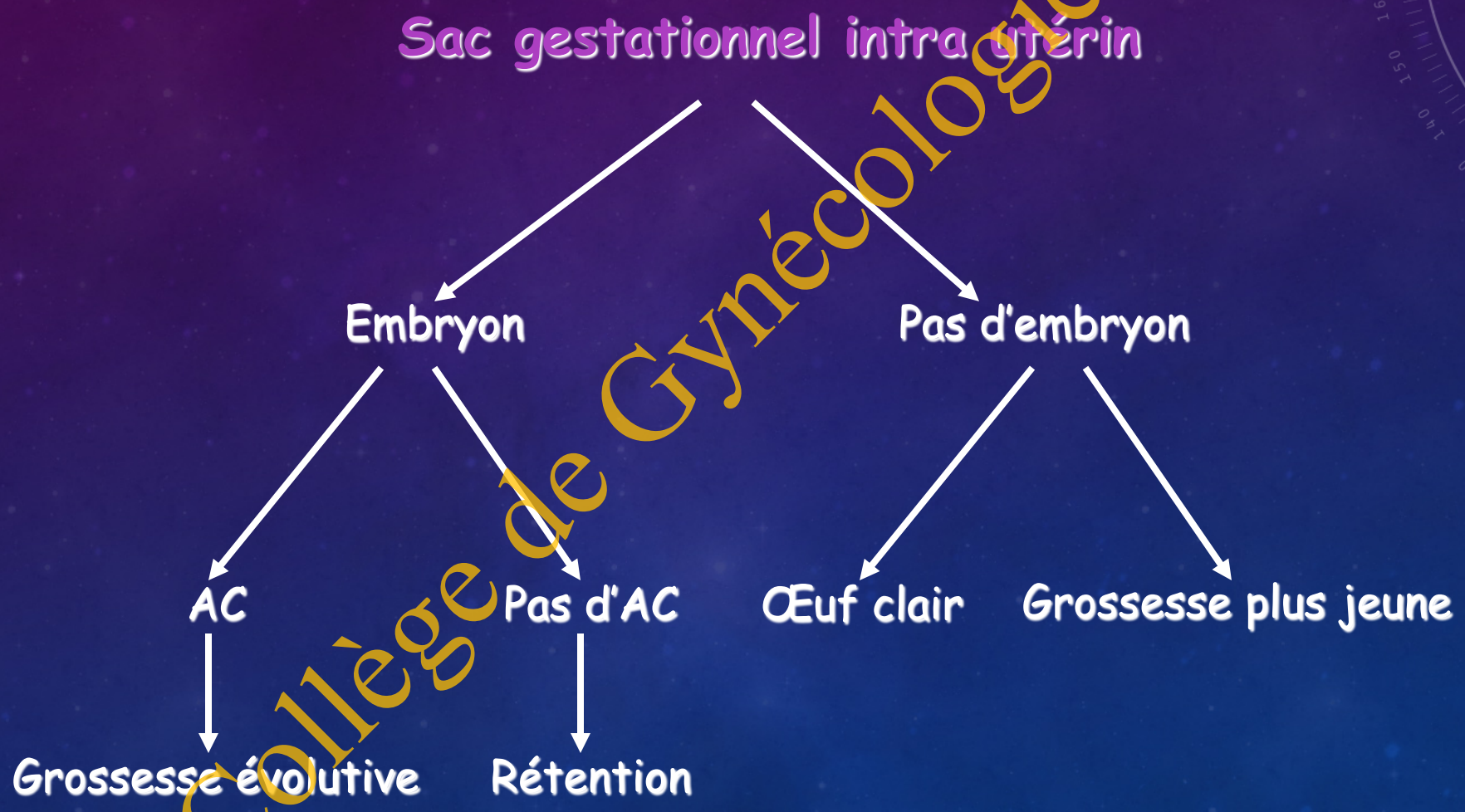

Collège de Gynécologie CUL

Vésicule ombilicale
Vésicule vitelline
Sac de Yolk
Lécithocèle

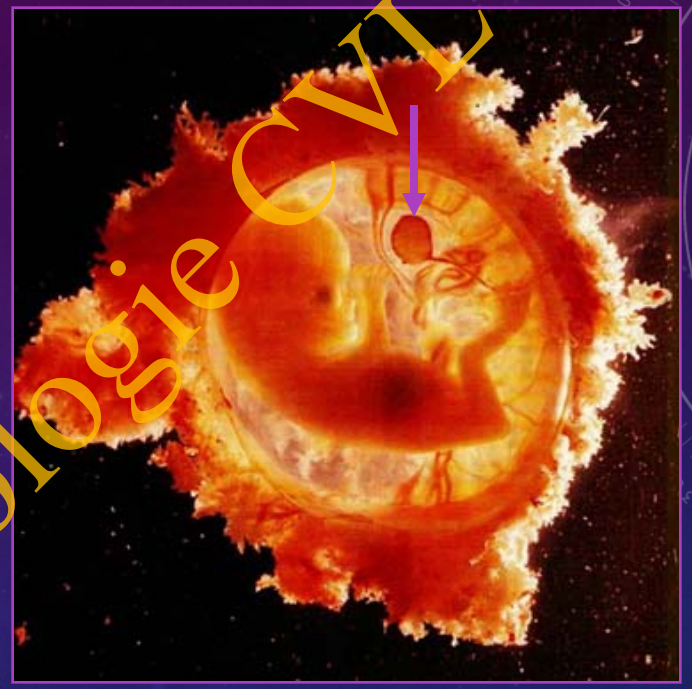

Toujours extra amniotique reliée par le canal vitellin

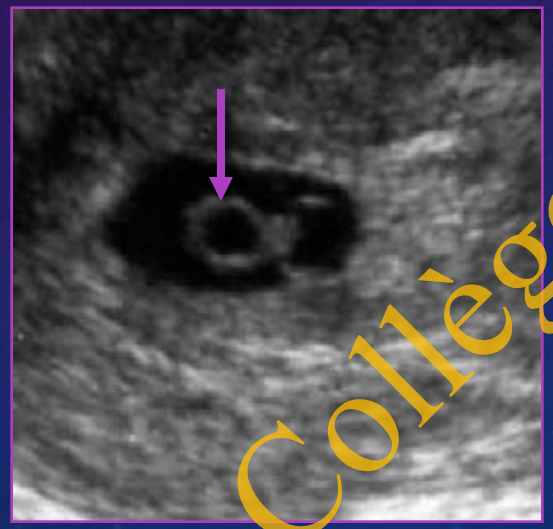

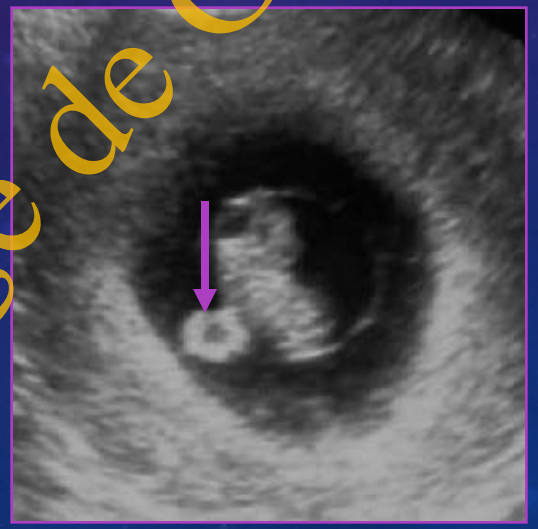

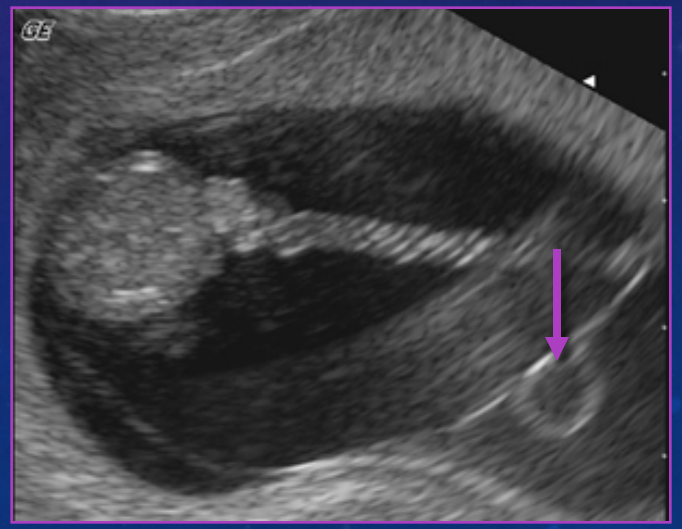

Collège de Gynécologie CVL

Cavité amniotique

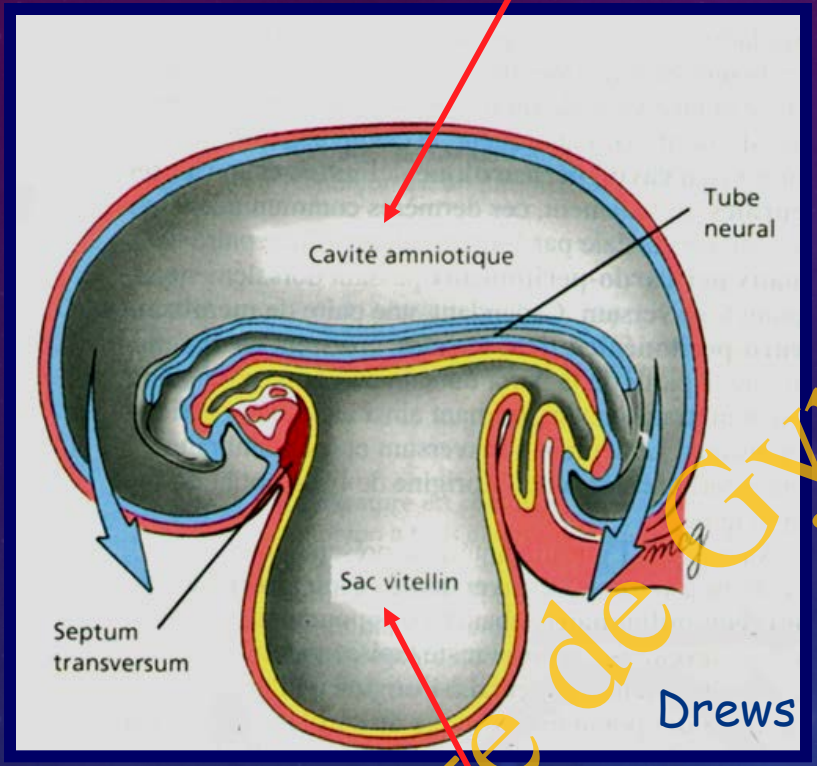

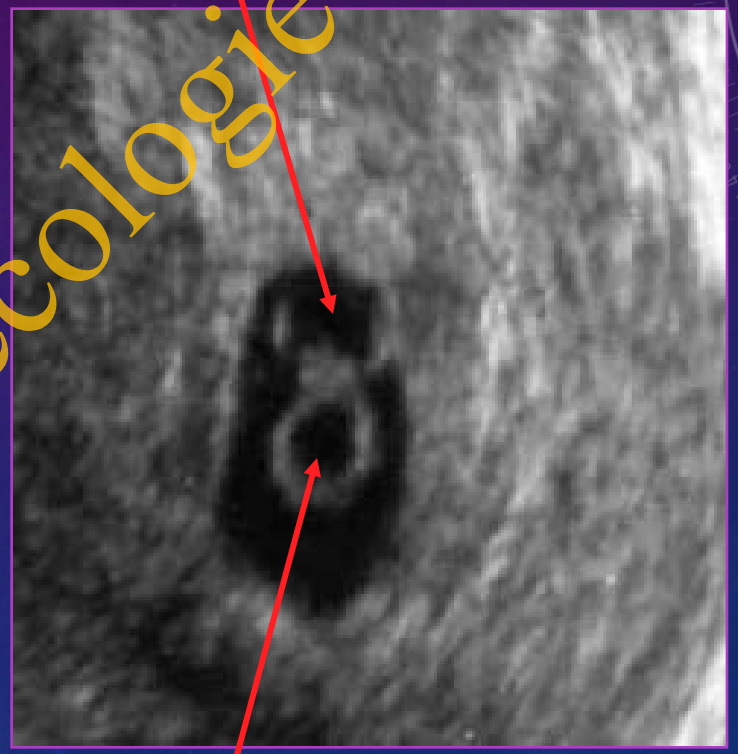

Vésicule vitelline

Collège de Gynécologie CVL

Dimensions de la vésicule vitelline

SA	Diamètre VV
5	3,0+/-0,7
6	3,0+/-0,7
7	4,0+/-0,9
8	4,7+/-0,6
9	5,2+/-0,6
10	5,9+/-0,5
11	5,3+/-0,8
12	4,3+/-0,6

Collège de Gynécologie CVL

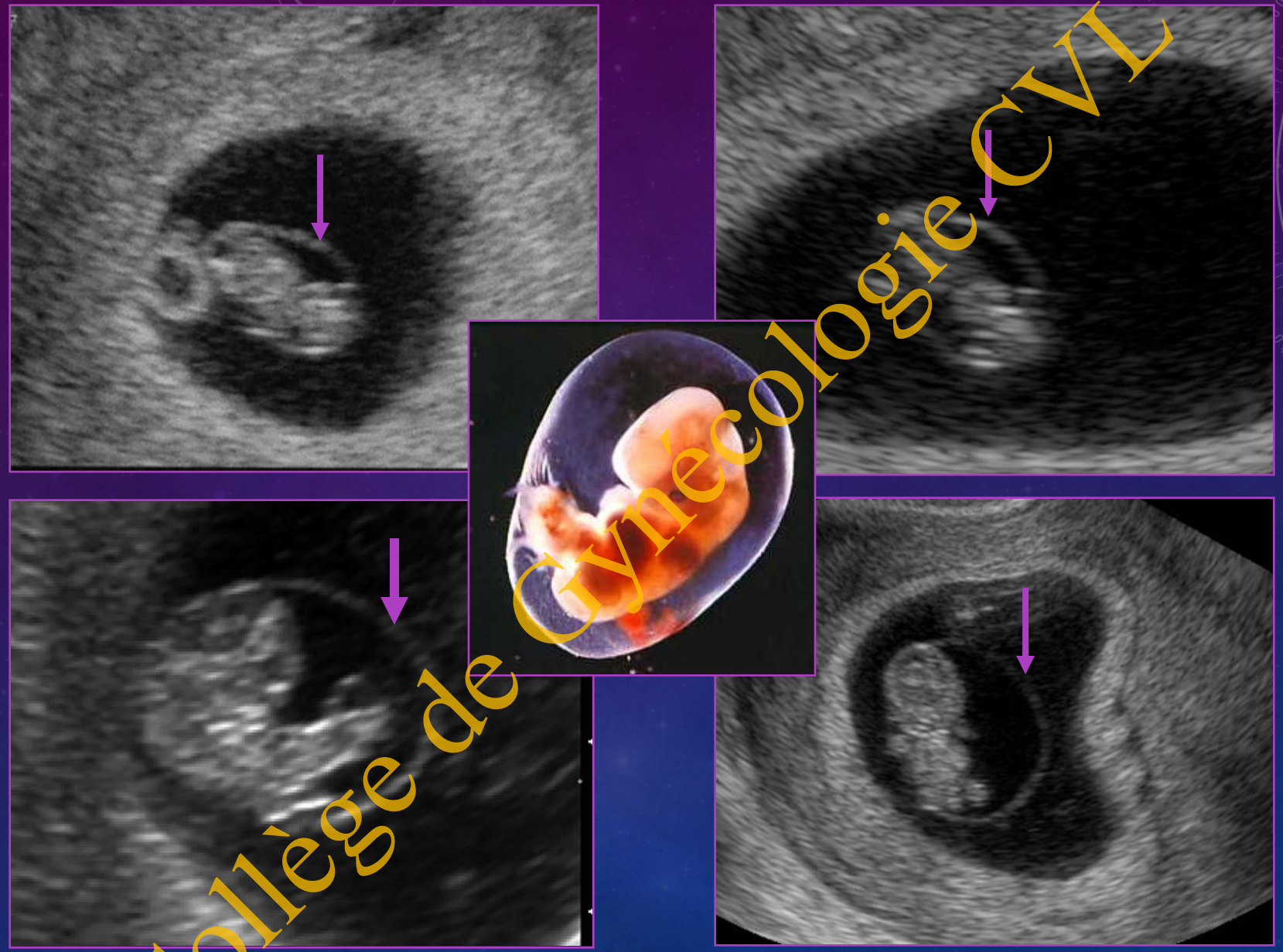

La cavité amniotique

Collège de Gynécologie CVL

DATATION DE GROSSESSE

5 SA avec corps jaune

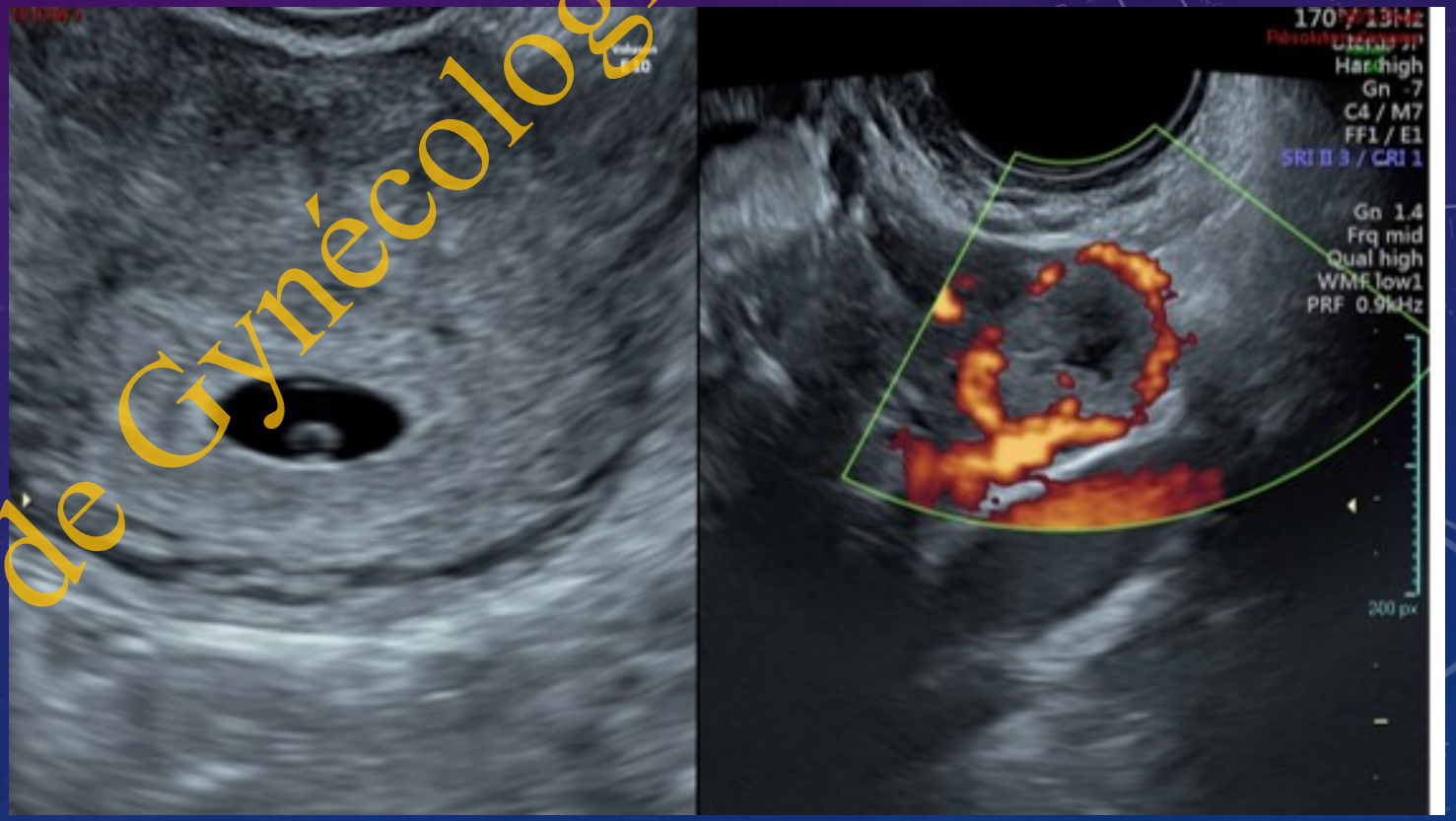

Collège de Gynécologie CVL

ECHOGRAPHIE DE DATATION

- 5 ½ SA :Activité cardiaque perçue enT.M.
- Tube cardiaque actif 22 jrs après conception

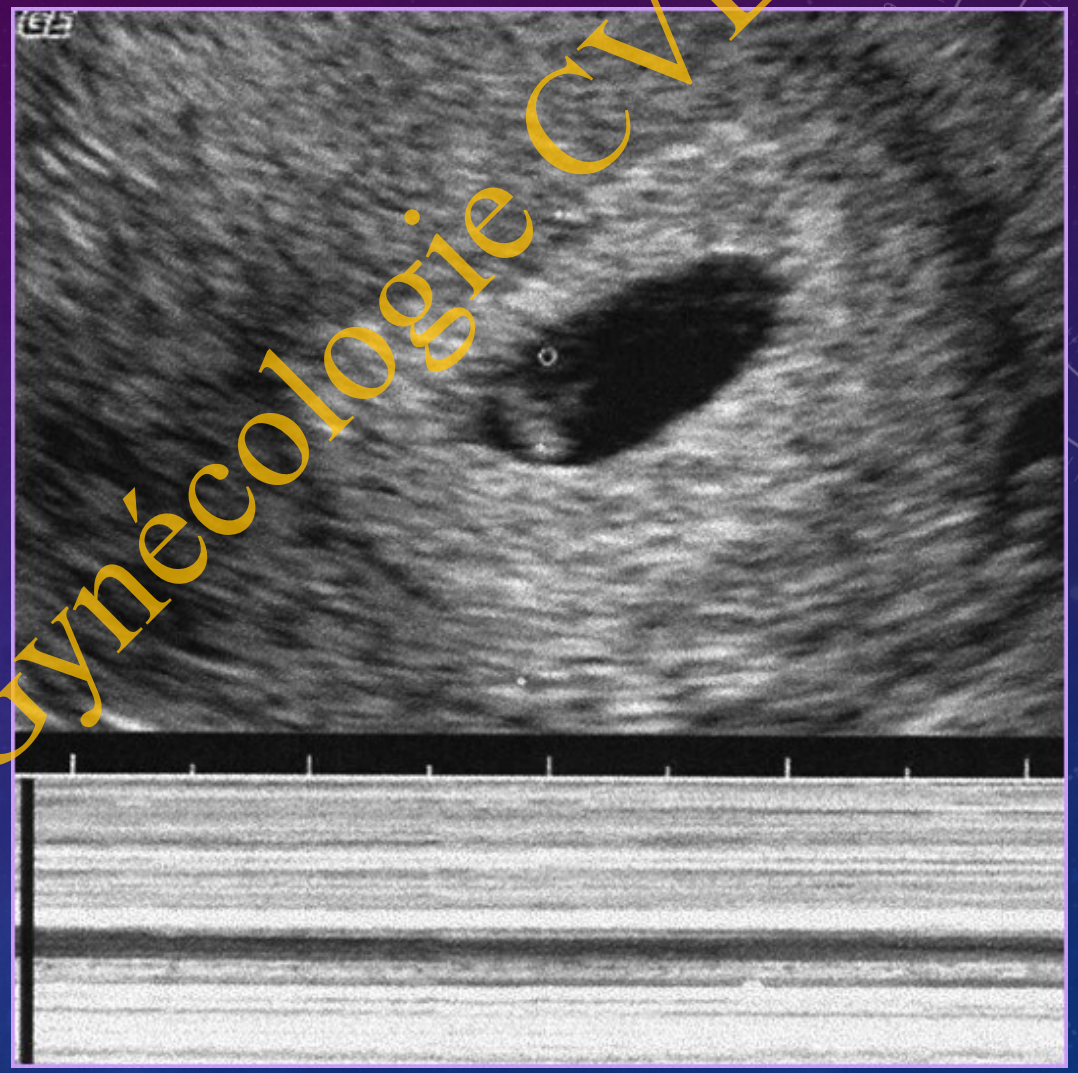

Collège de Gynécologie CVL

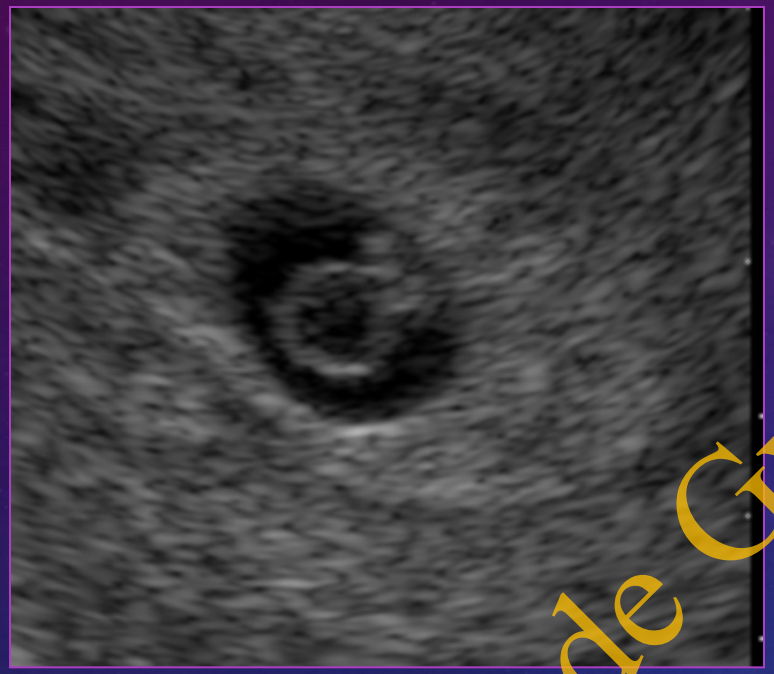

6 SA avec LCC de 5-6 mm

Collège de Gynécologie CVL

ECHOGRAPHIE DE DATATION

- 7 SA .
- Activité cardiaque: +
- LCC :10 mm.
- Couronne trophoblastique.

Collège de Gynécologie CVL

7 SA

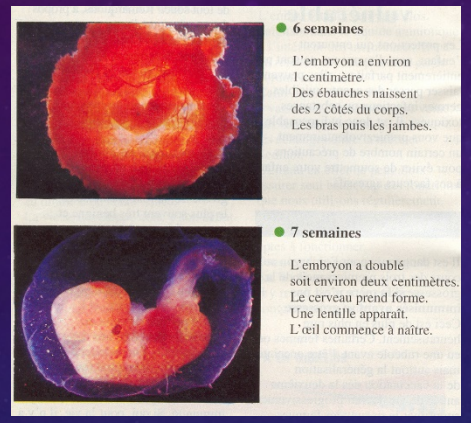

6 semaines

L'embryon a environ
1 centimètre.
Des ébauches naissent
des 2 côtés du corps.
Les bras puis les jambes.

7 semaines

L'embryon a doublé
soit environ deux centimètres.
Le cerveau prend forme.
Une lentille apparaît.
L'œil commence à naître.

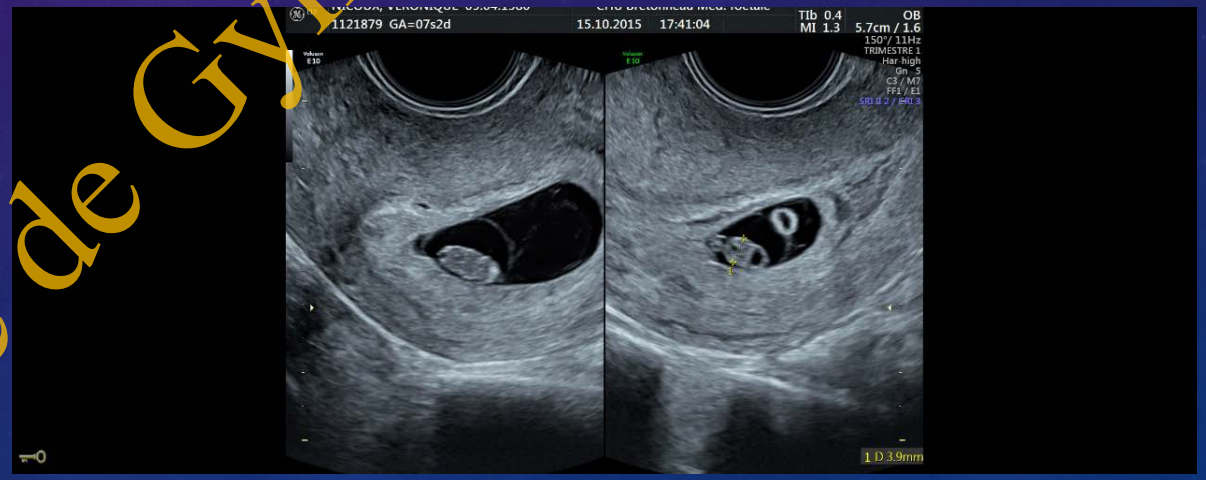

Collège de Gynécologie CVL

DATATION DE GROSSESSE

- 8 SA
- Lcc : 15 mm
- Pôle cephalique : +
- Ebauche de mvts globaux et différenciés.

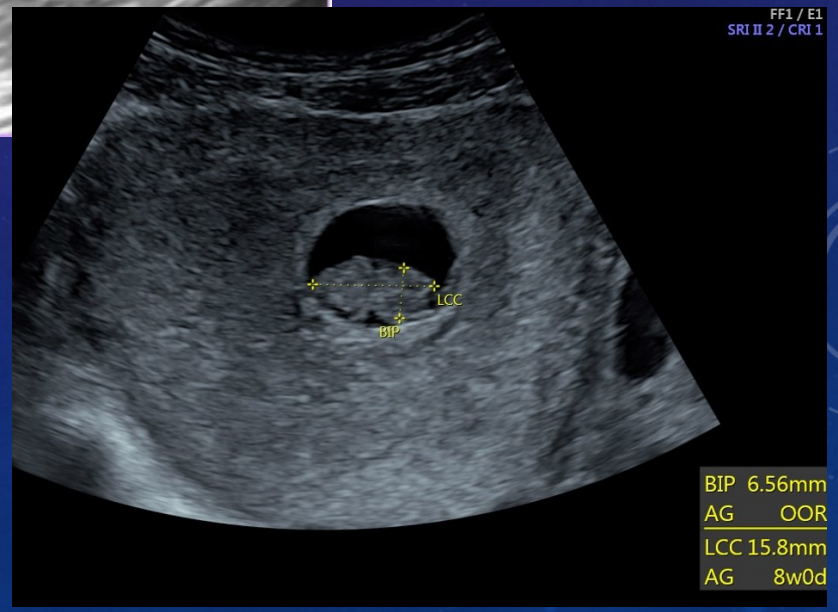

Collège de Gynécologie CVL

DATATION DE GROSSESSE

- 9 SA.
- Lcc : 20-22 mm
- Mouvements globaux et différenciés.

Collège de Gynécologie CVL

DATATION DE GROSSESSE

- 10 SA .
- Lcc : 30 mm

Collège de Gynécologie CVL

DATATION DE GROSSESSE

- 11 SA
- LCC : 40 mm
- BIP : 17 mm

Collège de Gynécologie CVL

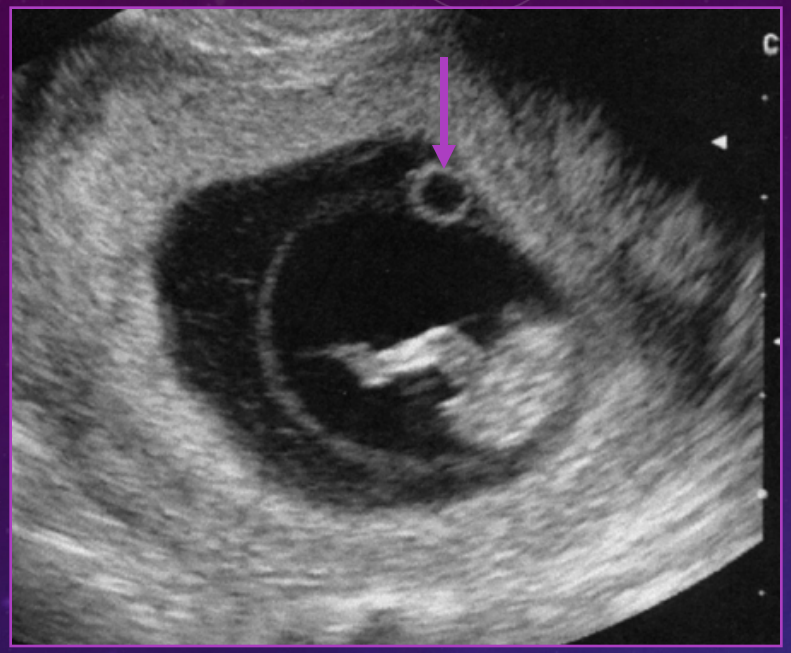

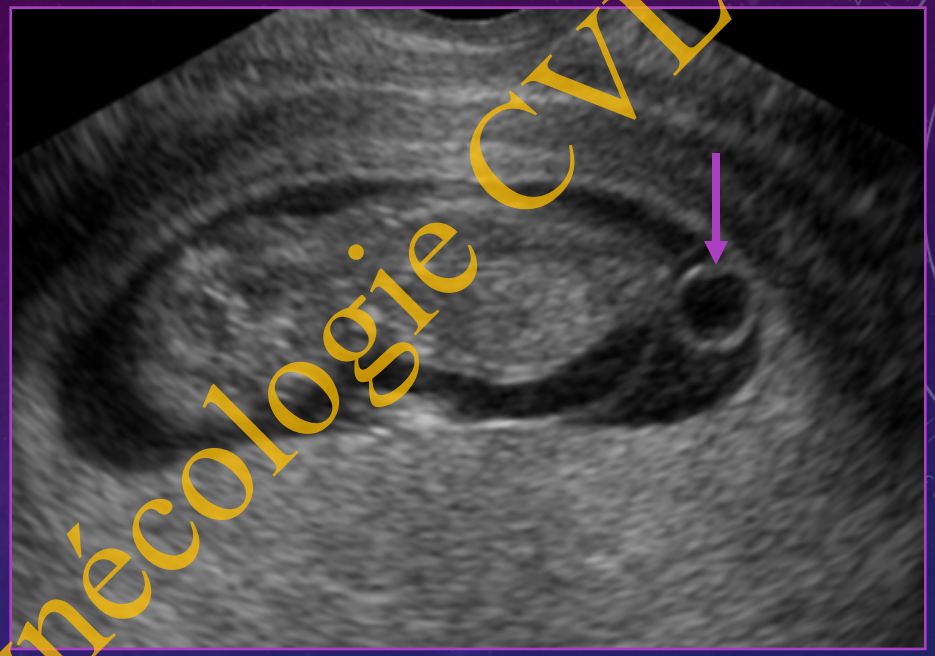

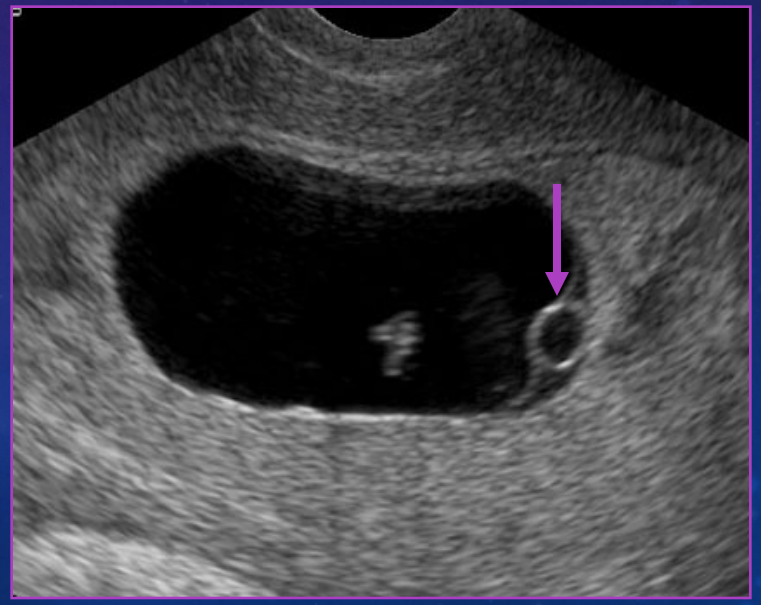

Collège de Gynécologie CVL

CONCLUSIONS

- Echographie dans le contexte d'IVG.
    - Approche psychologique adaptée.
    - Technique échographique adaptée.
- Compte-rendu : - Nom patiente-Date d'examen-Intervenant
    - Siége de la grossesse et caractéres évolutifs
    - Estimation age gestationnel en SA (LCC)
- En cas de terme limite ,biométrie précise (LCC,BIP,Fémur)

Collège de Gynécologie CVL