Cancer de l'Ovaire : L'imagerie en Questions

Collège de Gynécologie CVL

Critères de malignité d'une lésion ovarienne en échographie?

- 1- Taille tumorale > 10 cm
- 2- Contenu échogène
- 3- Végétations
- 4- Paroi épaissie de plus de 3 mm
- 5- Calcifications périphériques

Collège de Gynécologie CVL

Critères de malignité d'une lésion ovarienne en échographie?

- 1- Taille tumorale > 10 cm
- 2- Contenu échogène
- 3- Végétations
- 4- Paroi épaissie de plus de 3 mm
- 5- Calcifications périphériques

Collège de Gynécologie CVL

Piège diagnostique : bénin ou malin?

- Plus une lésion ovarienne kystique est volumineuse, plus le risque de malignité augmente

Morphology Index Ultrasound Score			
Category points	Ovarian volume	Cyst wall structure	Septae structure
0	< 10 cm^3	Smooth < 3 mm	No septa
1	10-50 cm^3	Smooth > 3 mm	Thin septa < 3 mm
2	> 50-200 cm^3	Papillary projection < 3 mm	Thick septa 3 mm - 1 cm
3	> 200-500 cm^3	Papillary projection > 3 mm	Solid area > 1 cm
4	> 500 cm^3	Predominantly solid	Predominantly solid
U.S. Score =	( ) +	( ) +	( )

Jason, Gynecol Oncol 2011

Collège de Gynécologie CVL

Cystadénocarcinome

- L'échographie apporte des orientations
- Caractéristiques malignes :
  - Lésions mixtes solide-liquide
  - Végétations multiples
  - Paroi épaisse et irrégulière > 3 mm
  - Cloisons vascularisées
- Se = 85-97 %
- Sp = 56-95 %
  - *Szpurek, Eur J Gynaecol Oncol. 2005*

Collège de Gynécologie CVL

Cystadénocarcinome

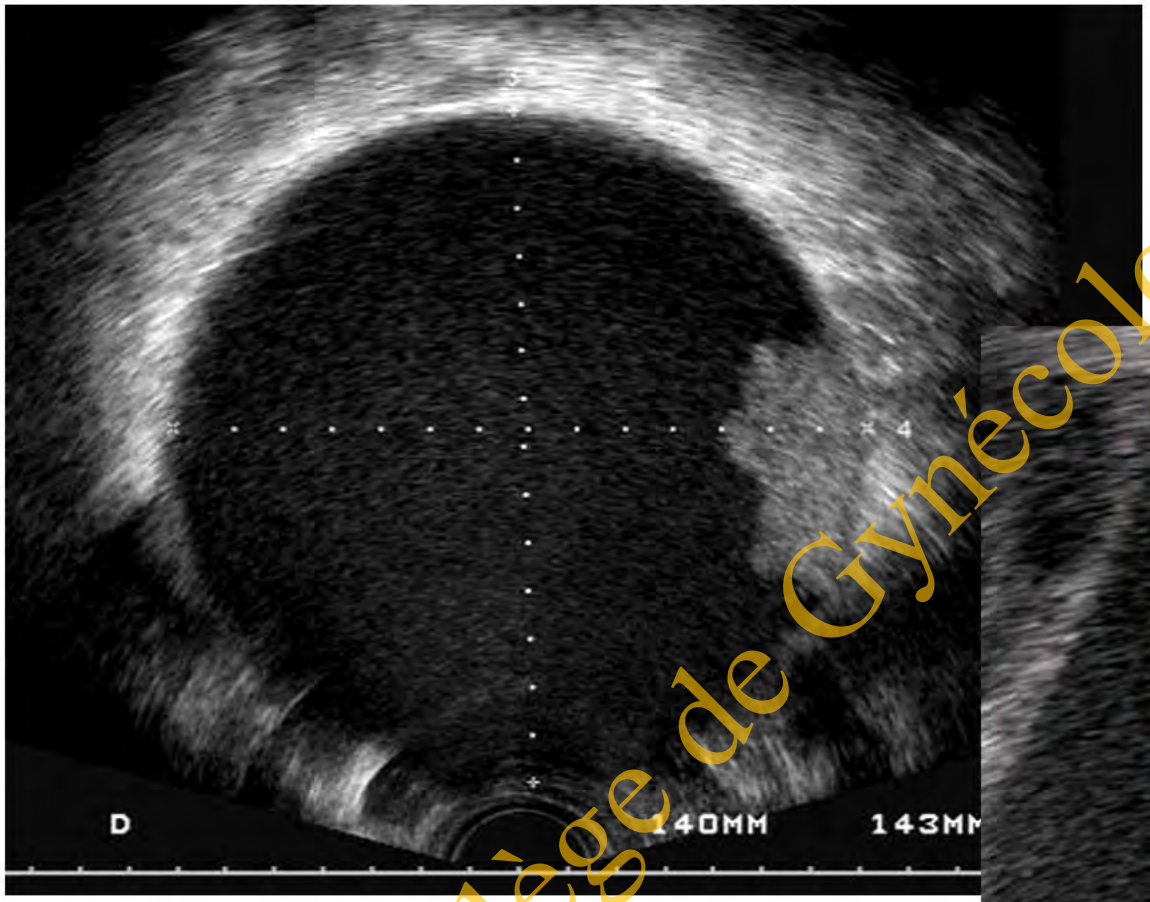

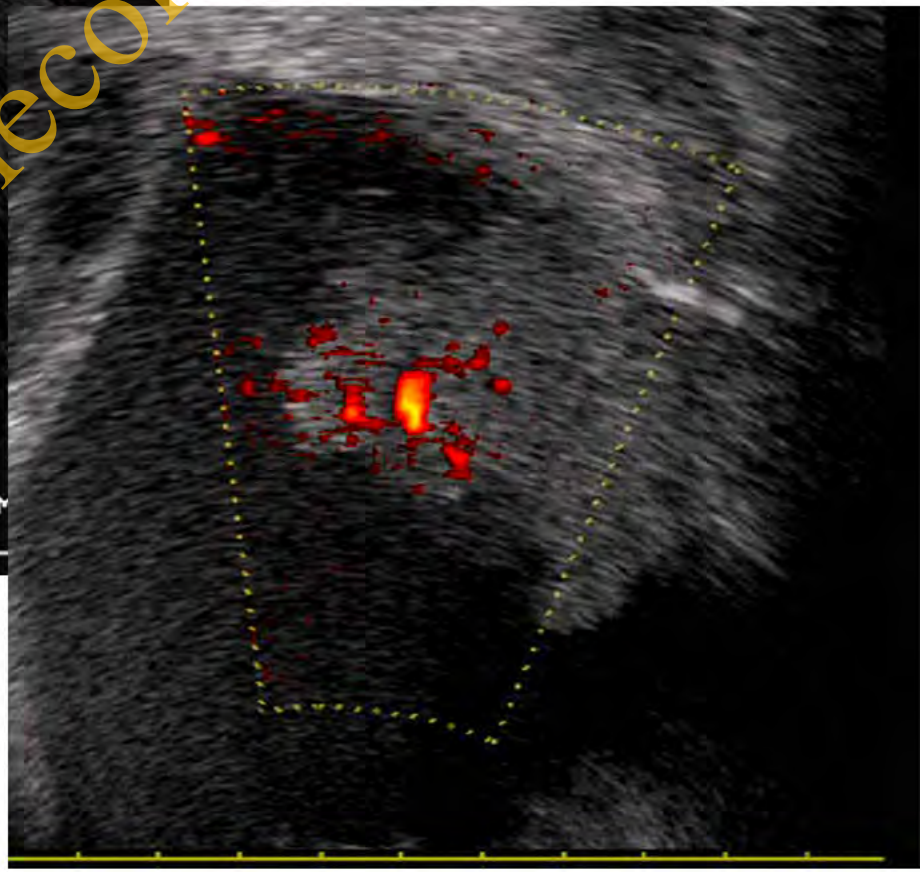

Doppler couleur:
Végétations vascularisées

Collège de Gynécologie CVL

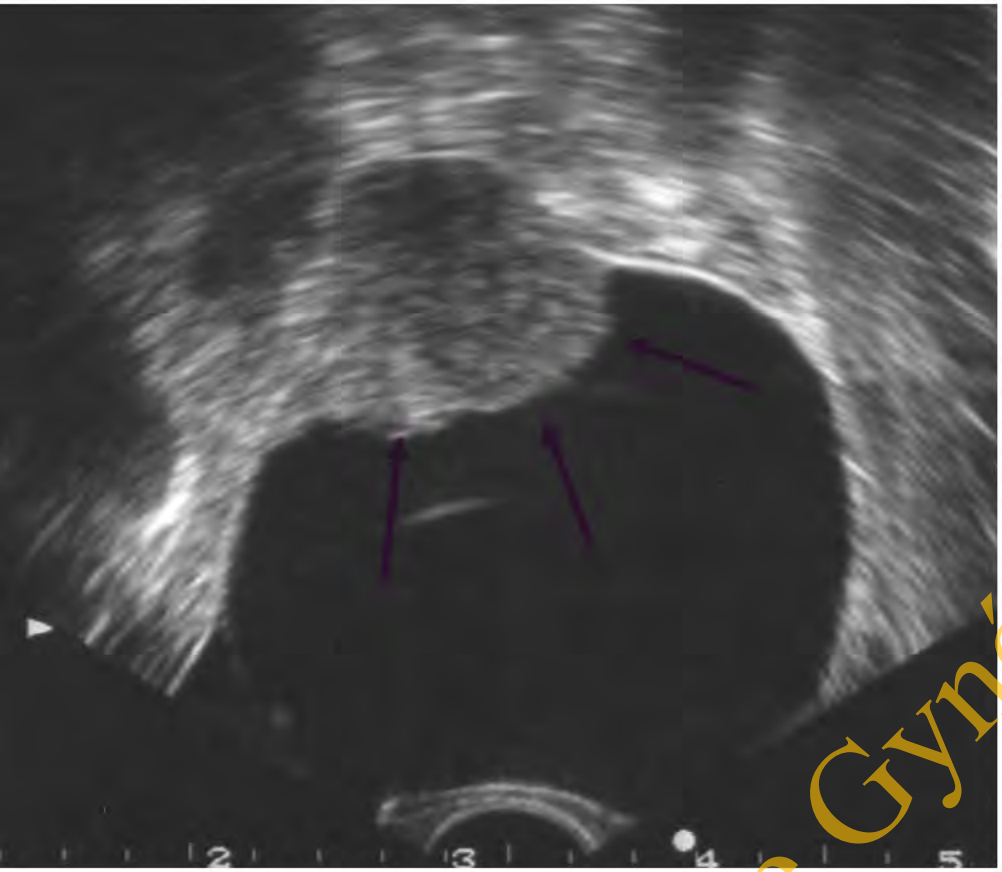

Carcinome à cellules claires :
Kyste uniloculé
Avec nodule pariétal solide

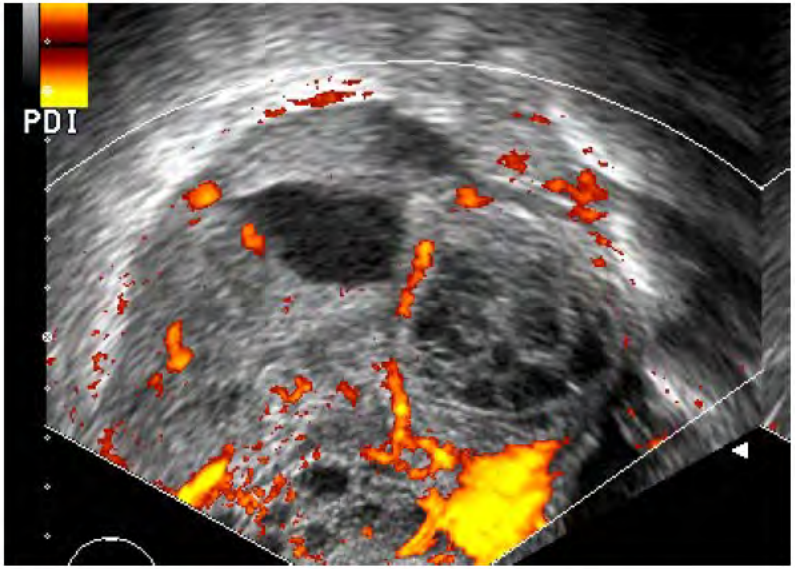

Carcinome indifférencié :
tumeur solide avec nécrose

Collège de Gynécologie CVL

Quel examen d'imagerie devant une lésion ovarienne d'aspect malin?

- 1- IRM
- 2- Scanner
- 3- TEP-TDM
- 4- Echographie abdominale

Collège de Gynécologie CVL

Quel examen d'imagerie devant une lésion ovarienne d'aspect malin?

- 1- IRM
- 2- Scanner
- 3- TEP-TDM
- 4- Echographie abdominale

Collège de Gynécologie CVL

3 objectifs du scanner

Aide à planifier la chirurgie

Sélectionner les candidates
à la chimiothérapie néoadjuvante

Critères de non résécabilité

Guidage des biopsies
péritonéales

Collège de Gynécologie CVL

Critères de non résécabilité?

- 1- Taille tumorale > 5 cm
- 2- Infiltration péritonéale antérieure de plus de 3 cm
- 3- Ascite
- 4- Infiltration grélique
- 5- Adénopathie lombo-aortique de 2 cm
- 6- Infiltration du pédicule hépatique

Collège de Gynécologie CVL

Critères de non résecabilité?

- 1- Taille tumorale > 5 cm
- 2- Infiltration péritonéale antérieure de plus de 3 cm
- 3- Ascite
- 4- Infiltration grélique
- 5- Adénopathie lombo-aortique de 2 cm
- 6- Infiltration du pédicule hépatique

Collège de Gynécologie CVL

Infiltration péritonéale antérieure

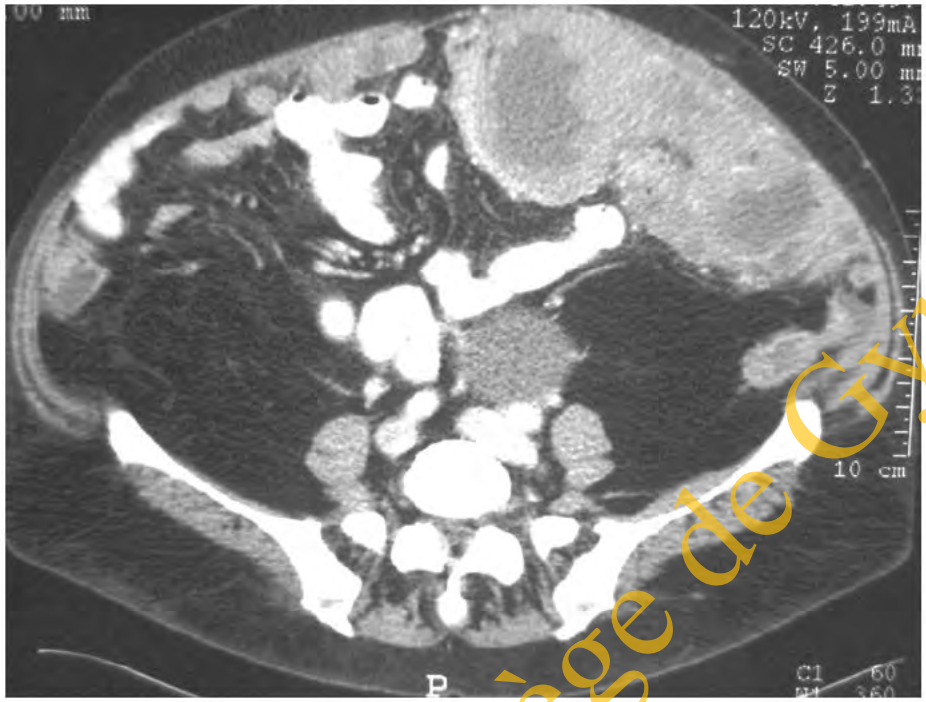

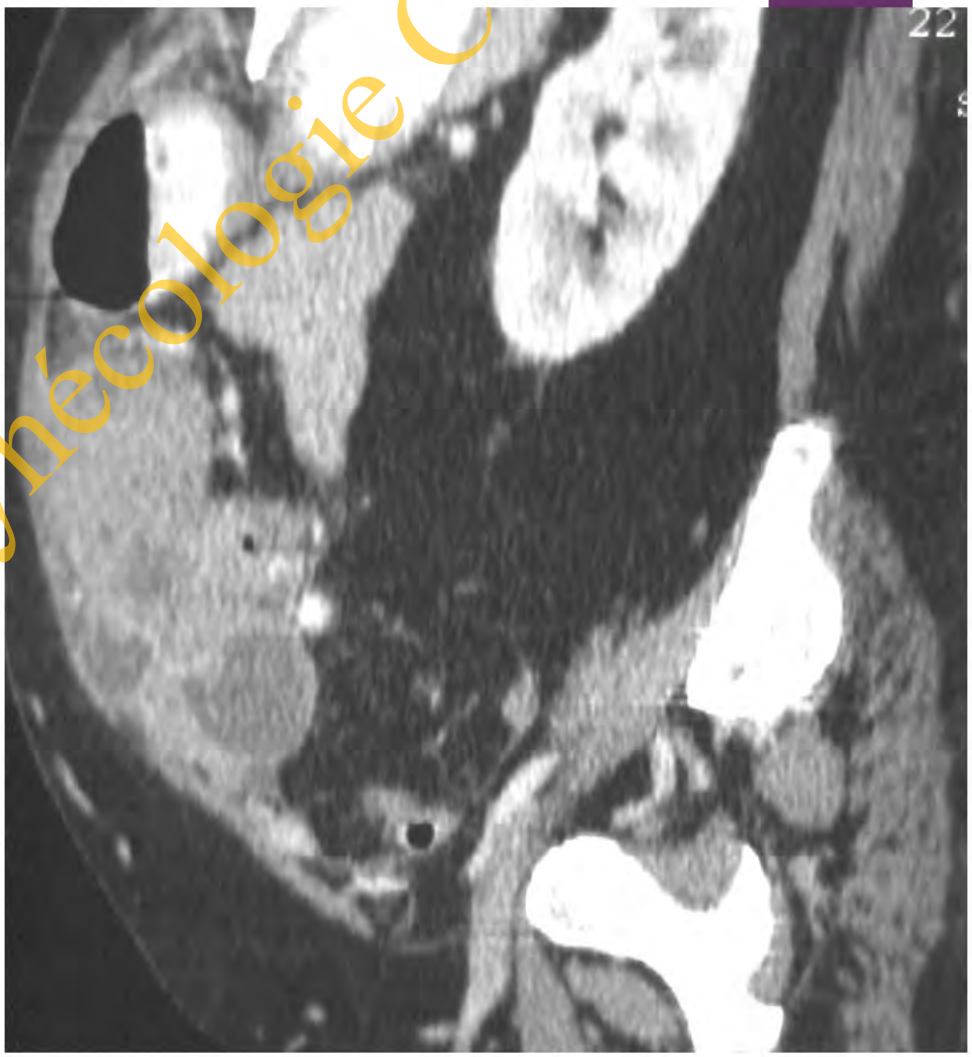

Collège de Gynécologie CVL

Infiltration digestive

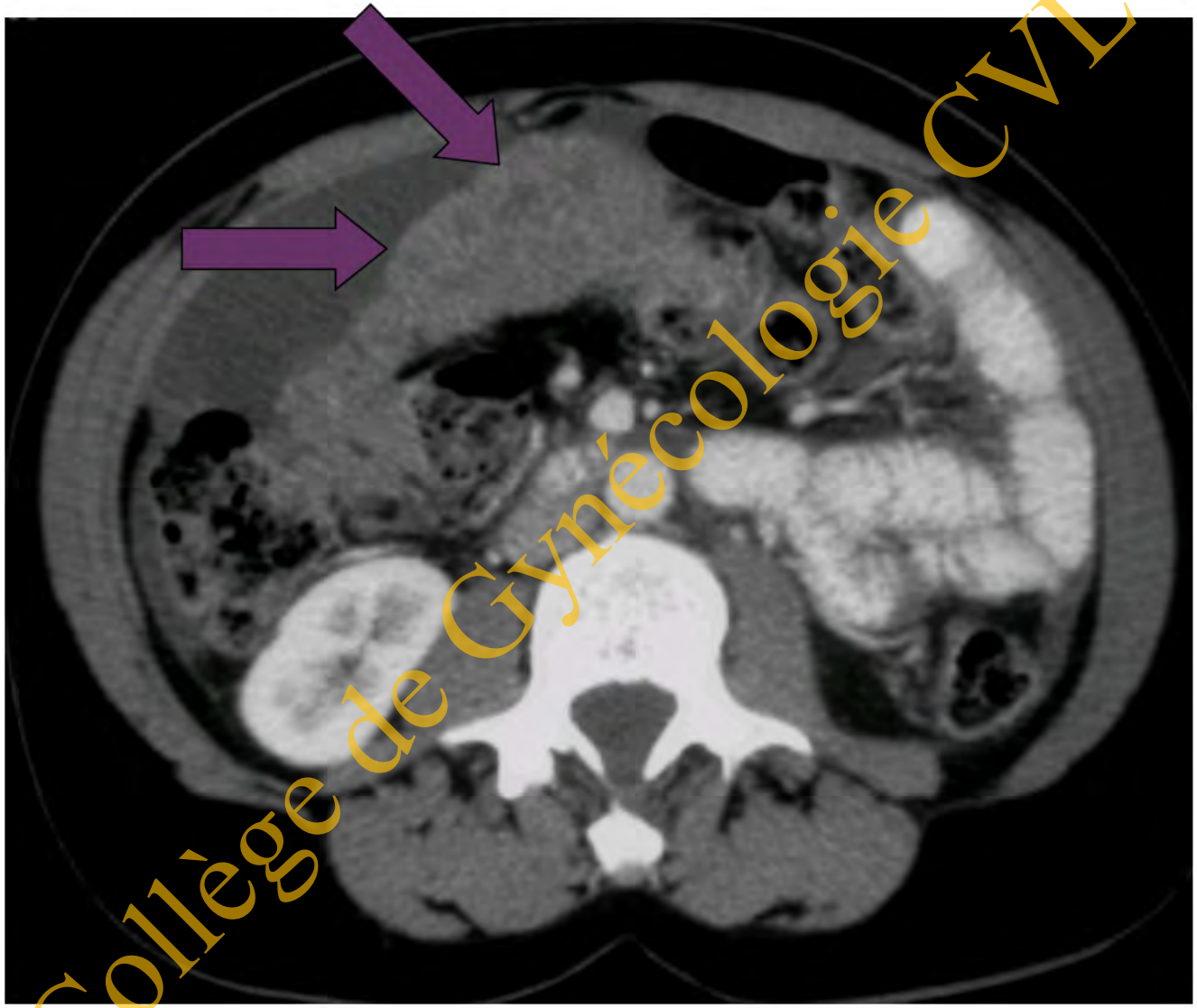

Collège de Gynécologie CVL

Pédicule hépatique

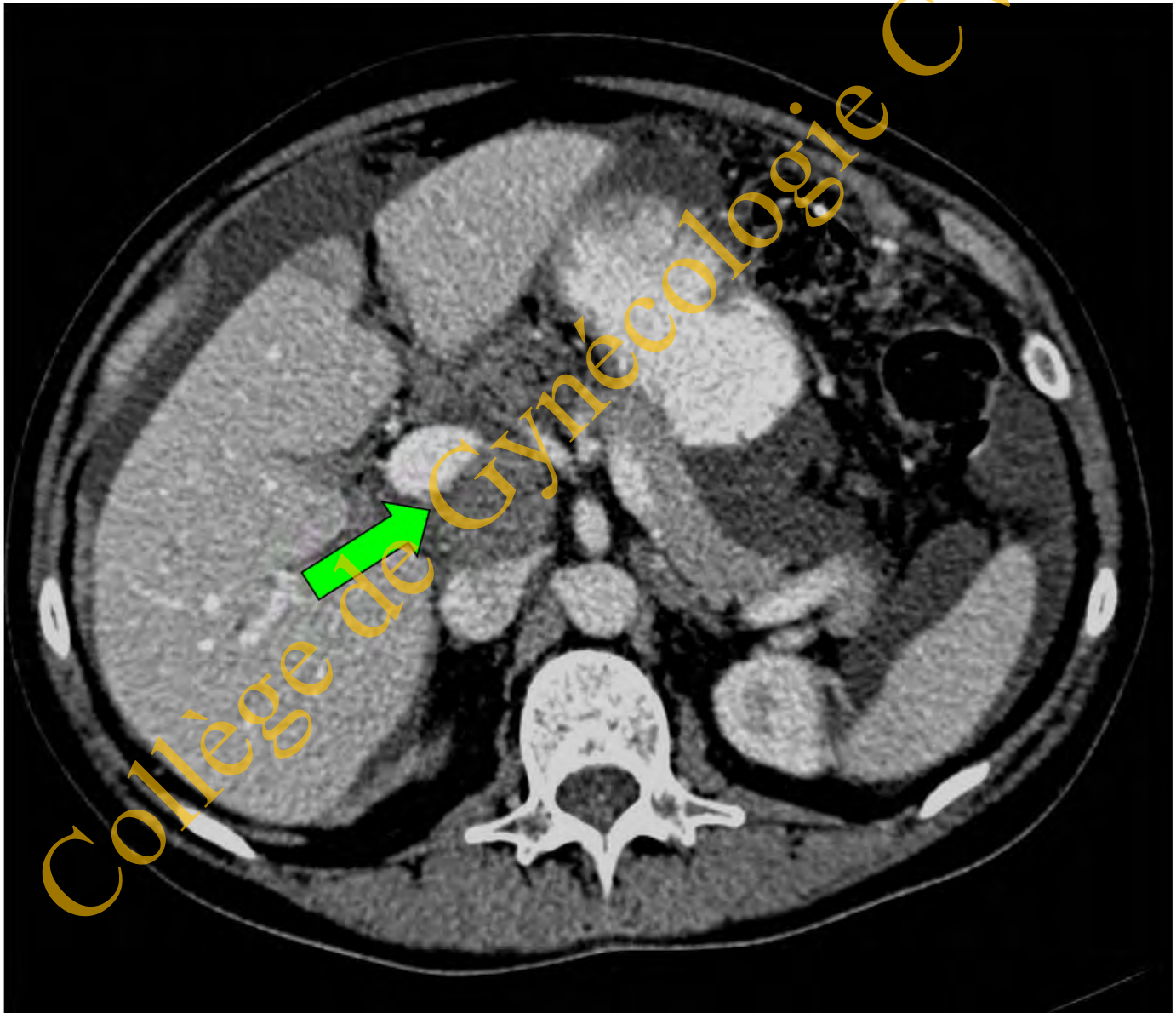

Collège de Gynécologie CVL

Pelvis

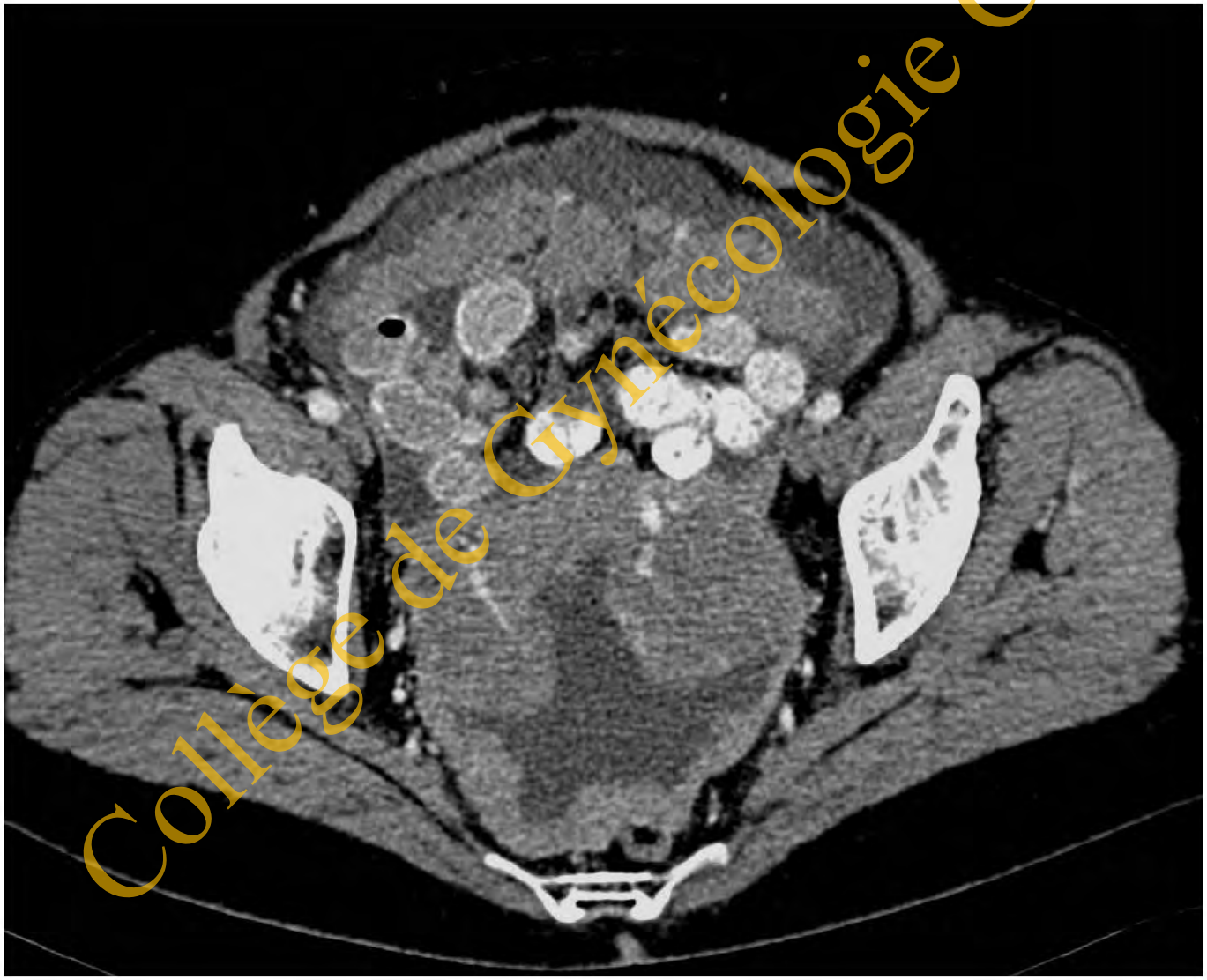

Collège de Gynécologie CVL

Infiltration mésentérique

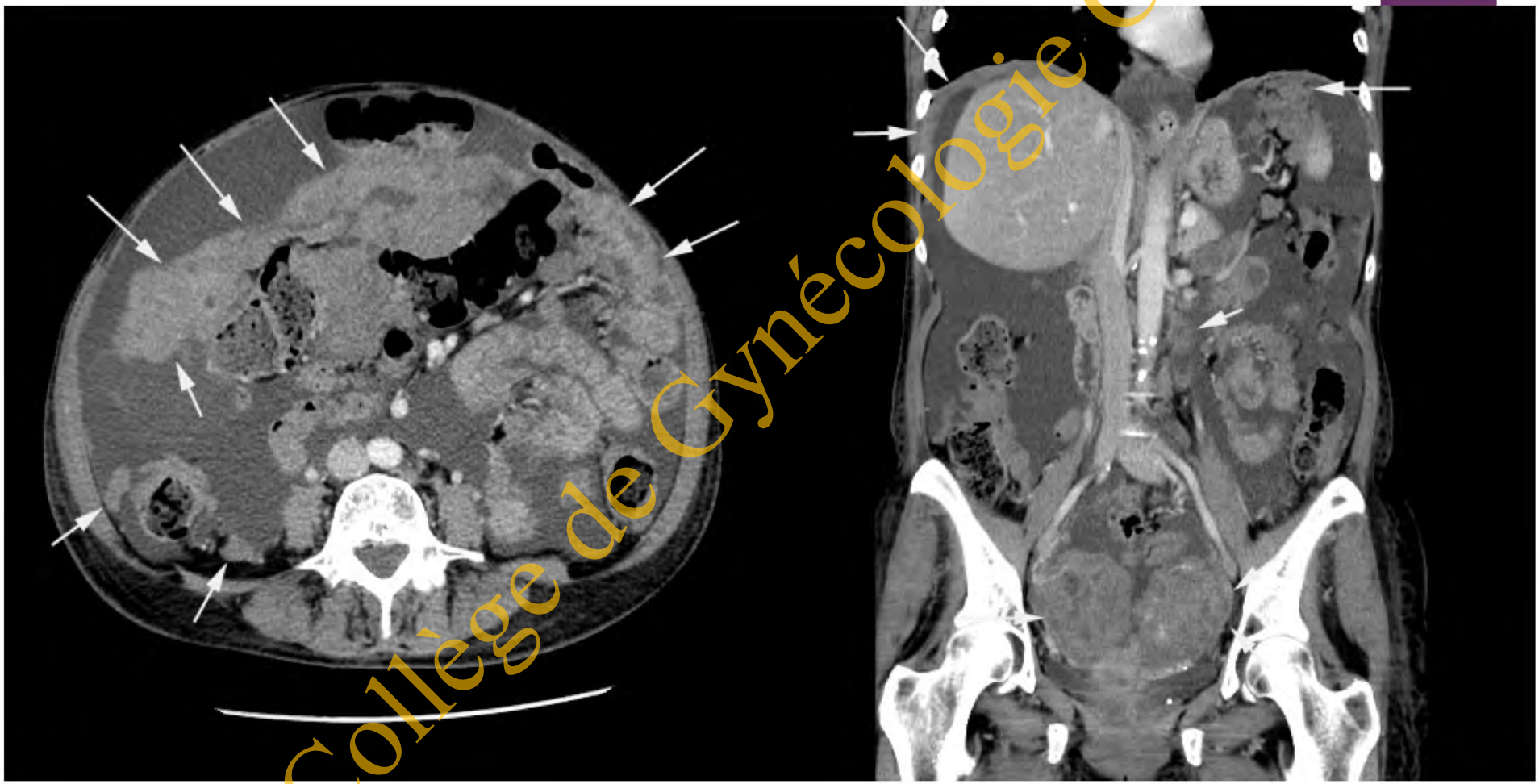

Collège de Gynécologie CVL

Intérêt de l'IRM?

- 1- Caractérisation d'une lésion ovarienne indéterminée
- 2- Recherche de carcinose diaphragmatique
- 3- Recherche d'infiltration digestive?
- 4- Recherche de carcinose pelvienne

Collège de Gynécologie CVL

Intérêt de l'IRM?

- 1- Caractérisation d'une lésion ovarienne indéterminée
- 2- Recherche de carcinose diaphragmatique
- 3- Recherche d'infiltration digestive
- 4- Recherche de carcinose pelvienne

Collège de Gynécologie CVL

IRM : Carcinose pelvienne

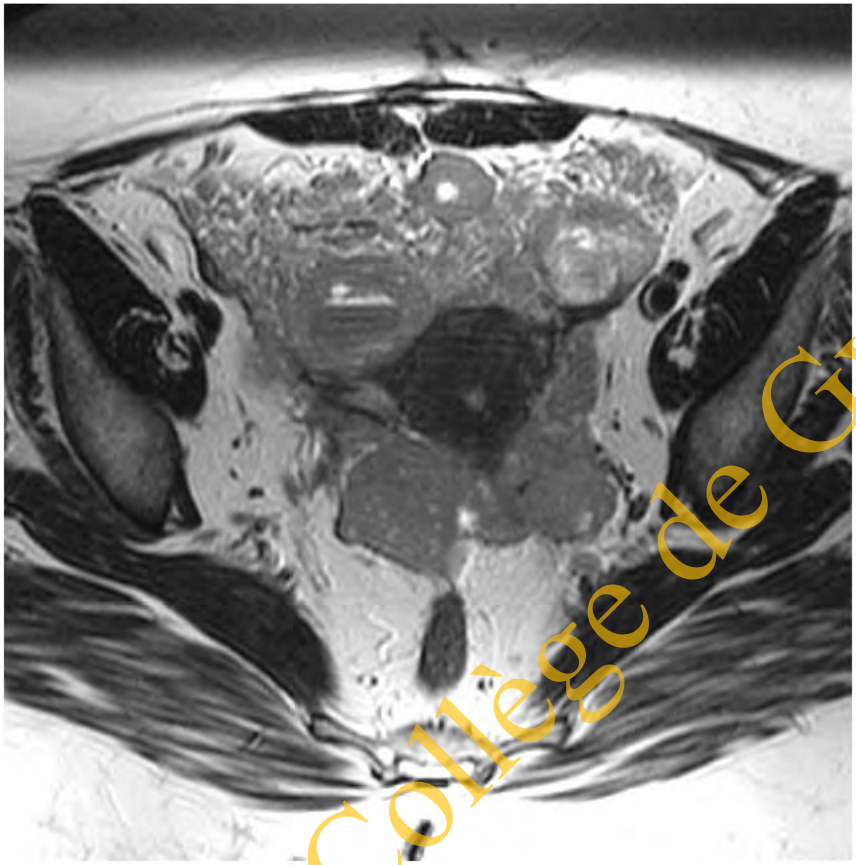

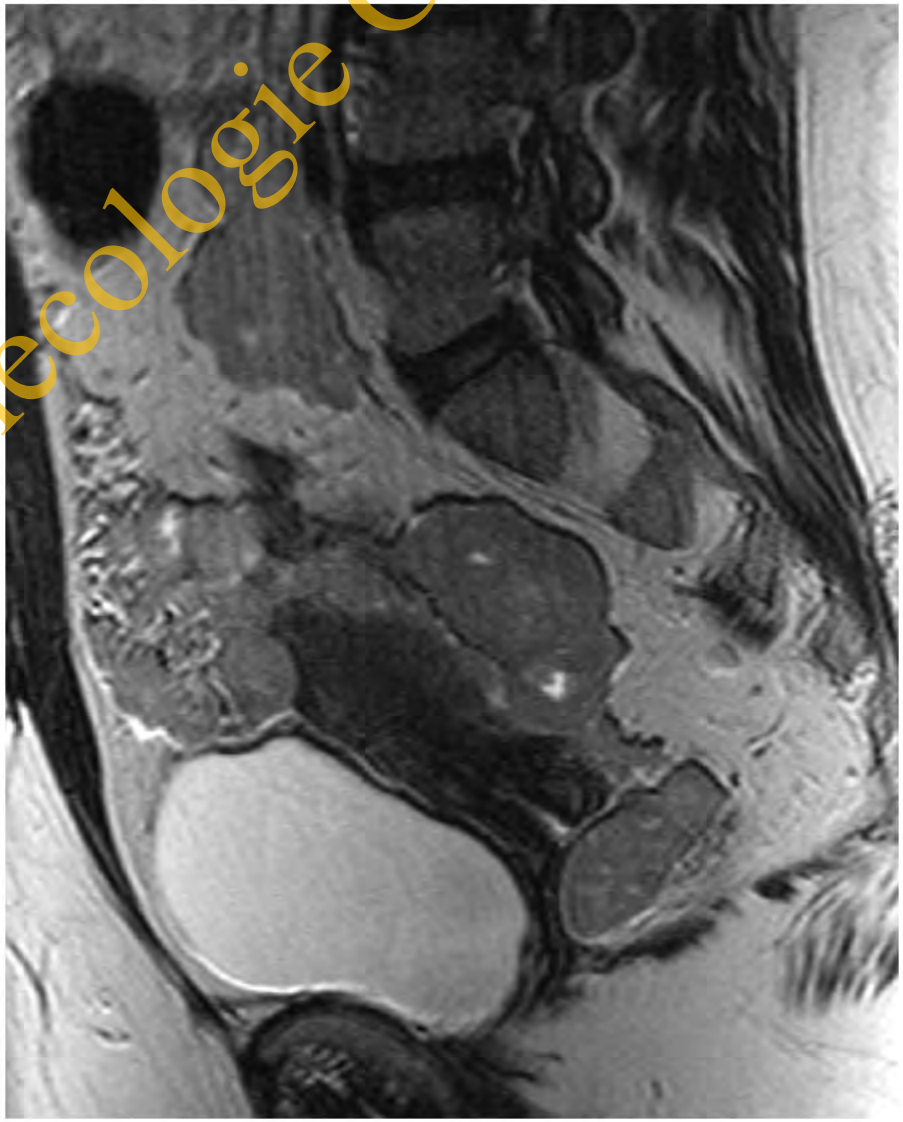

Collège de Gynécologie CVL

Apport de l'IRM

- Caractérisation plus performante qu'avec l'échographie
  - Apport réel en cas de doute échographique
- Distinction :
  - Signal tissulaire
  - Signal hémorragique
  - Signal graisseux
  - Signal fibreux

Collège de Gynécologie CVL

Caractériser une masse ovarienne indéterminée

- Identifier la caractéristique principale et analyser
  - 1. Masse hyperintense en T1
  - 2. Masse solide intermédiaire ou hypointense en T2
  - 3. Masse solide-kystique

Collège de Gynécologie CVL

Caractériser une masse ovarienne indéterminée

- Identifier la caractéristique principale et analyser
  - 1. Masse hyperintense en T1
  - 2. Masse solide intermédiaire ou hypointense en T2
  - 3. Masse solide-kystique

Collège de Gynécologie CVL

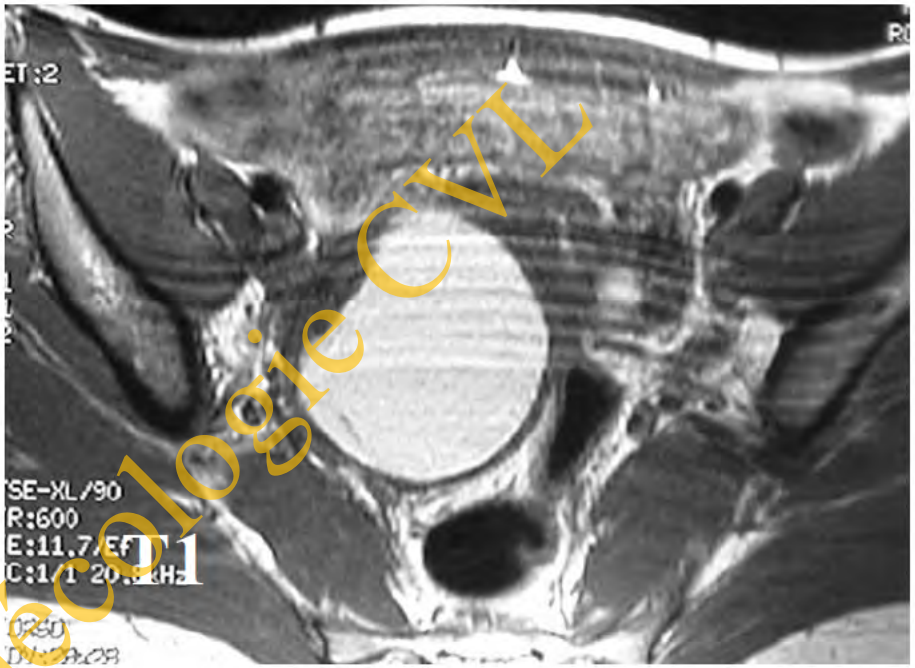

Kyste endométriosique

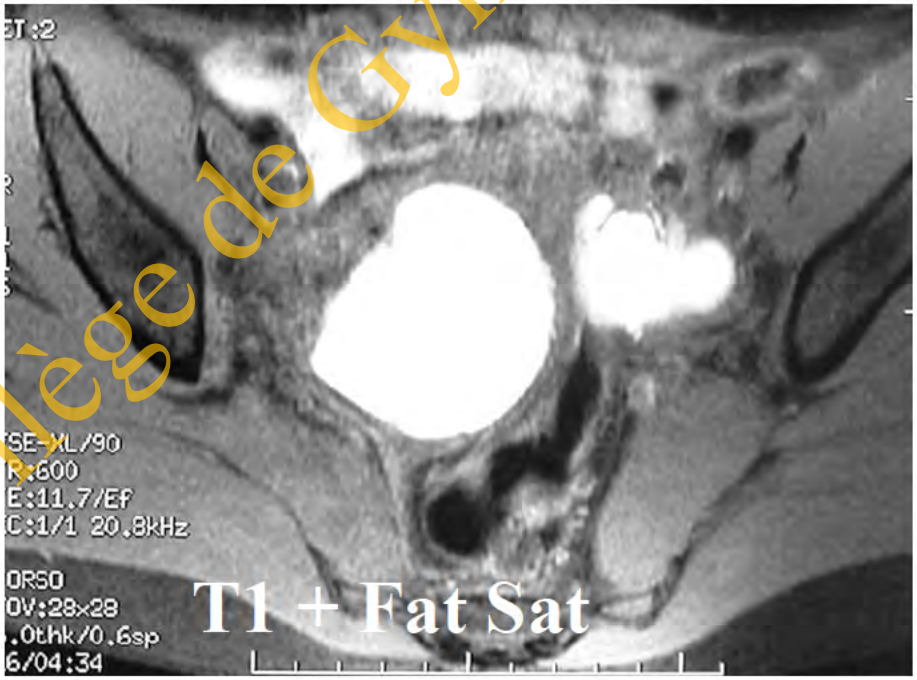

Collège de Gynécologie CVL

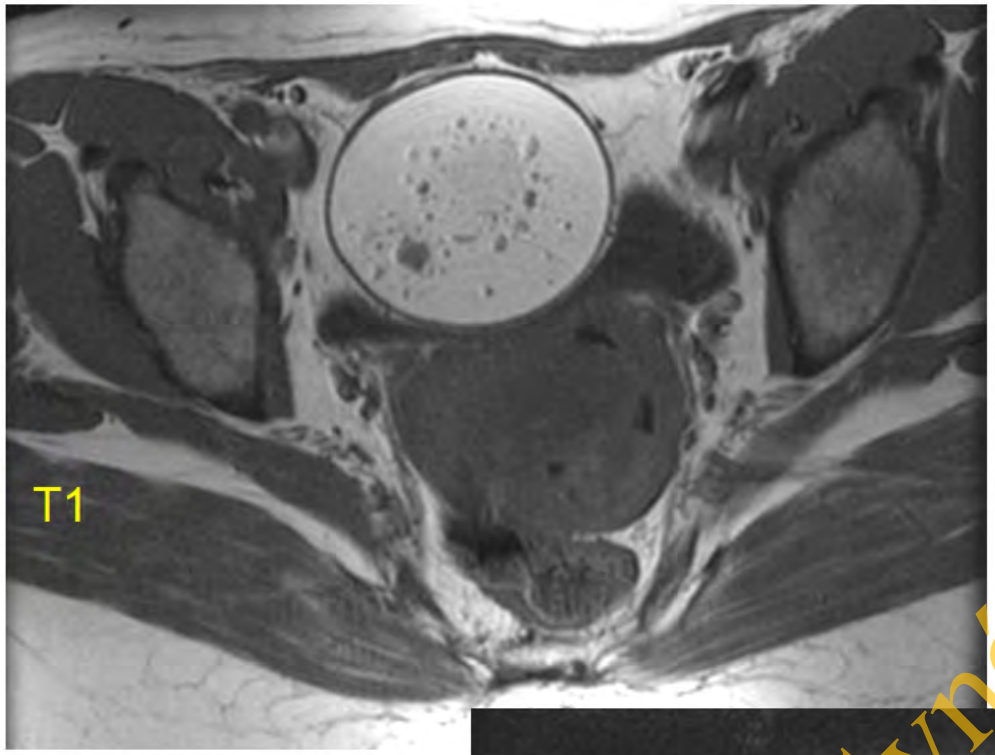

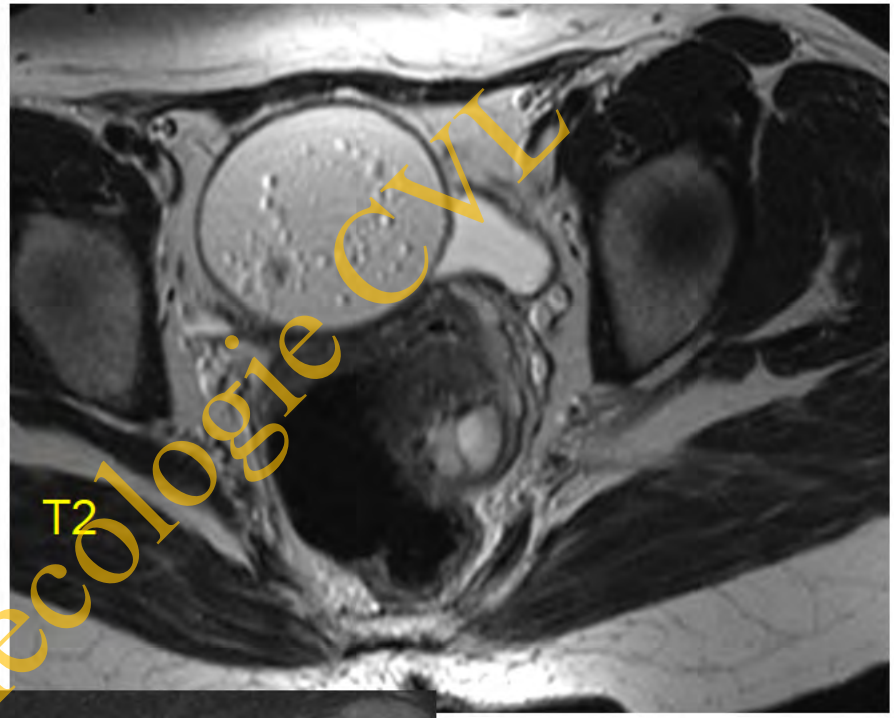

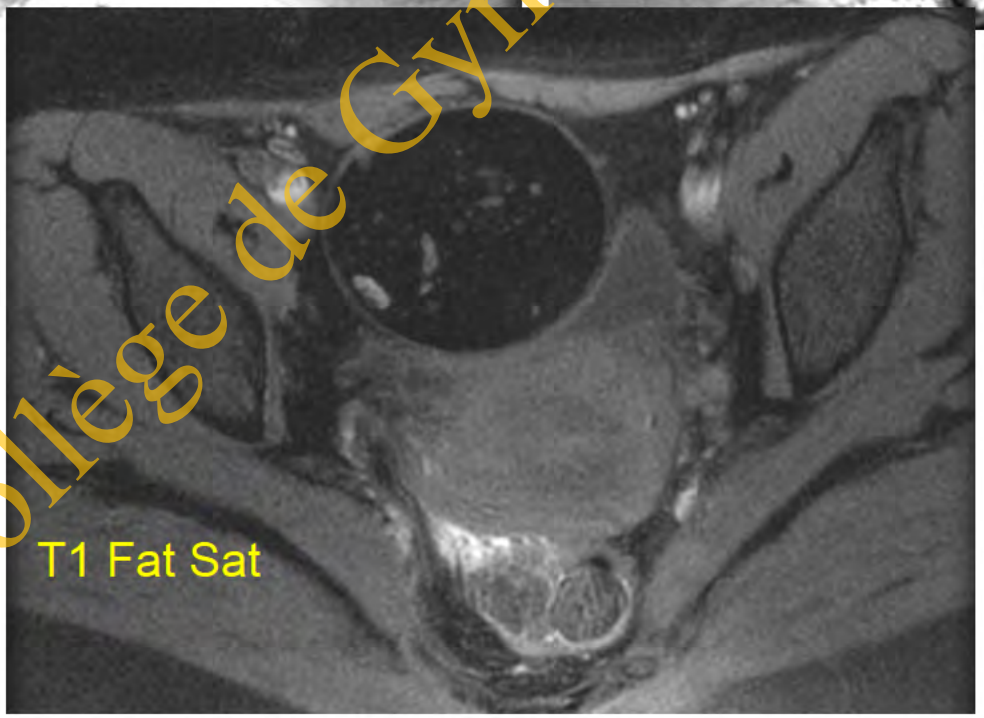

Kyste dermoïde

Collège de Gynécologie CVL

Caractériser une masse ovarienne indéterminée

- Identifier la caractéristique principale et analyser
  - 1. Masse hyperintense en T1
  - 2. Masse solide intermédiaire ou hypointense en T2
  - 3. Masse solide-kystique

Collège de Gynécologie CVL

Fibrome ovarien

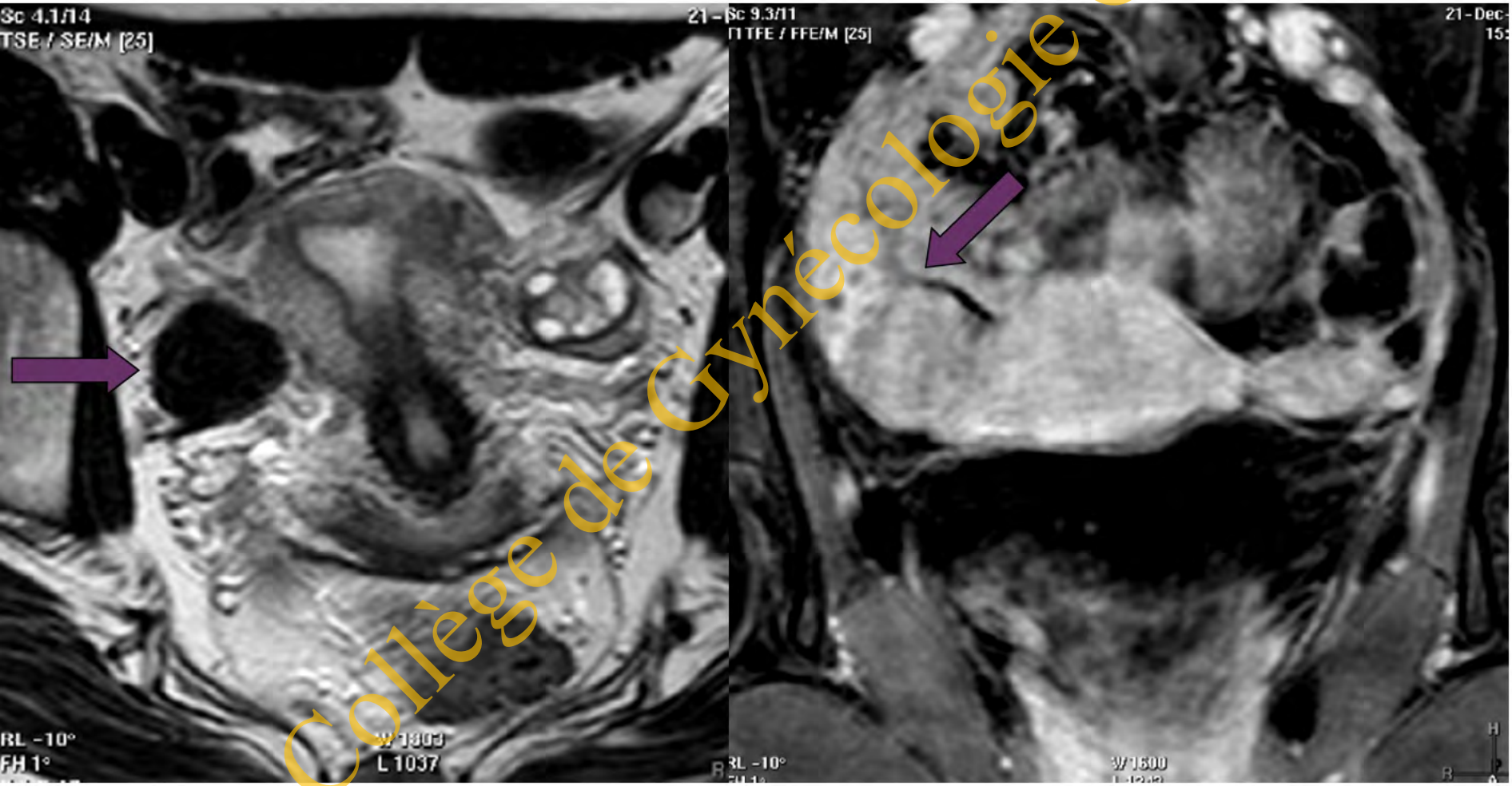

Collège de Gynécologie CVL

FIBROME OVARIEN

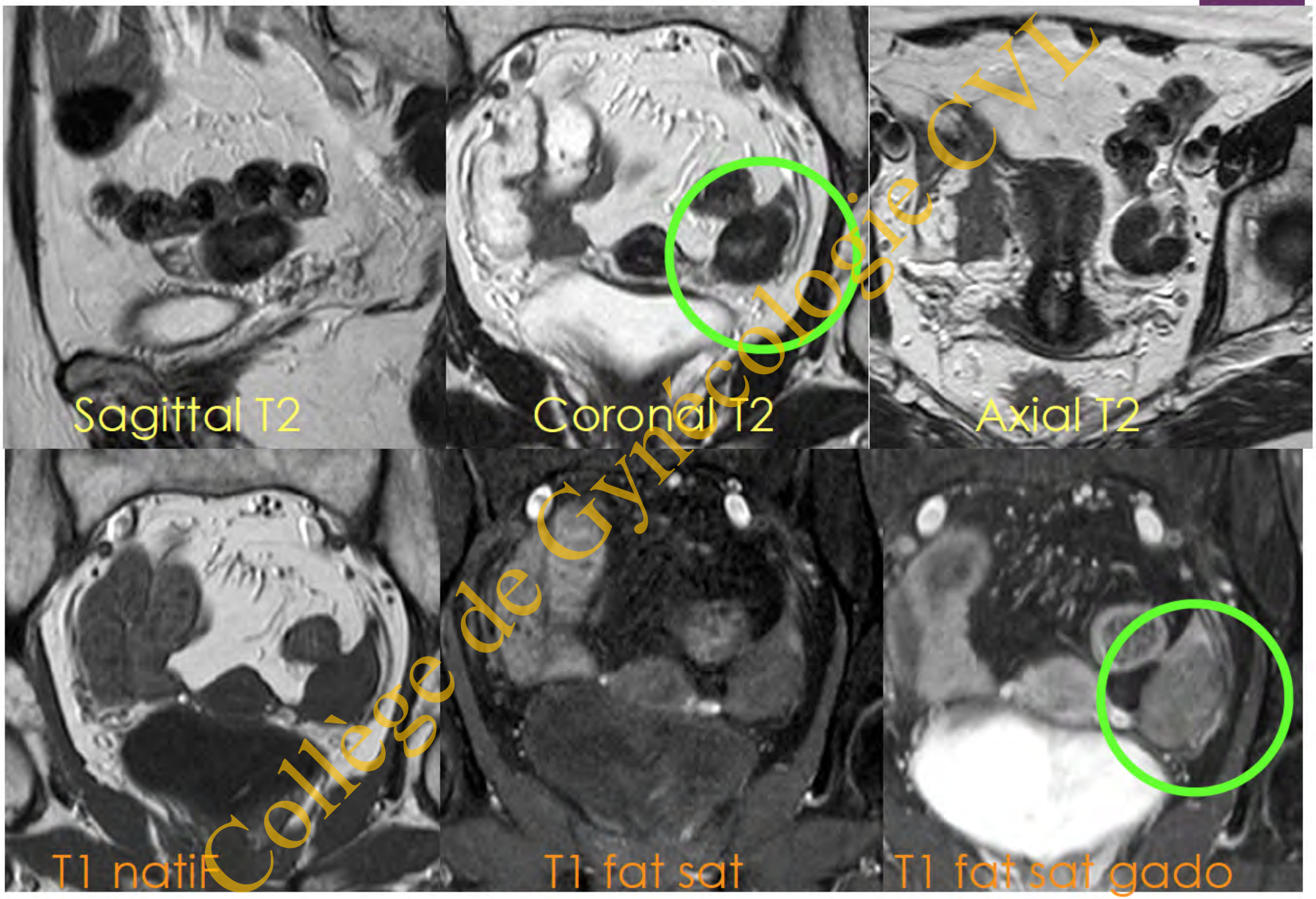

Collège de Gynécologie CVL

+ Fibrome ovarien : dégénérescence myxoïde

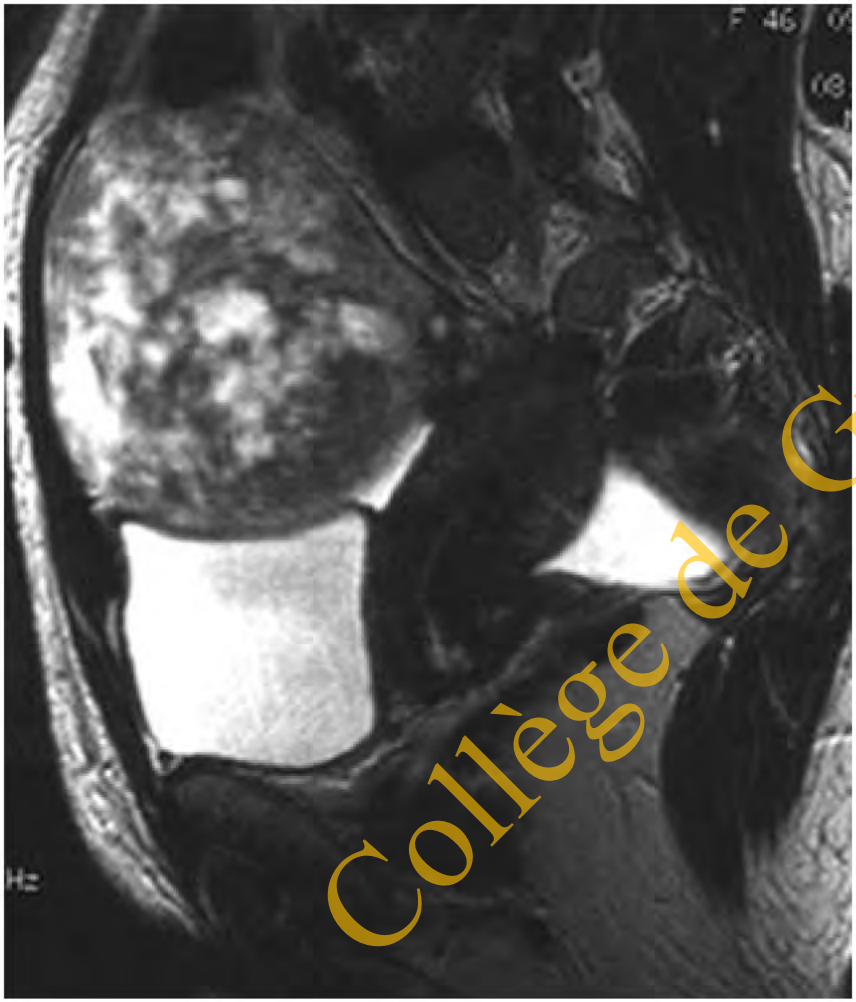

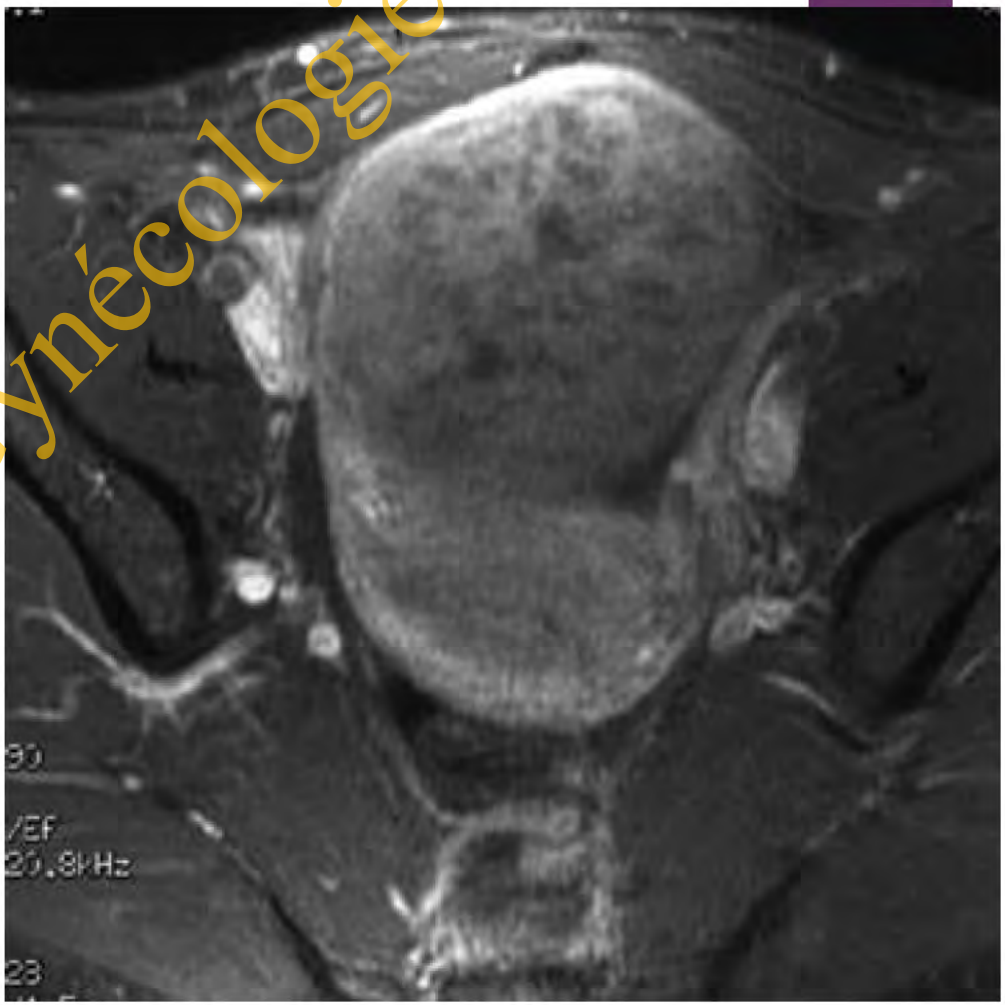

Collège de Gynécologie CVL

Caractériser une masse ovarienne indéterminée

- Identifier la caractéristique principale et analyser
  - 1. Masse hyperintense en T1
  - 2. Masse solide intermédiaire ou hypointense en T2
  - 3. Masse solide-kystique

Collège de Gynécologie CVL

+ Importance de la taille

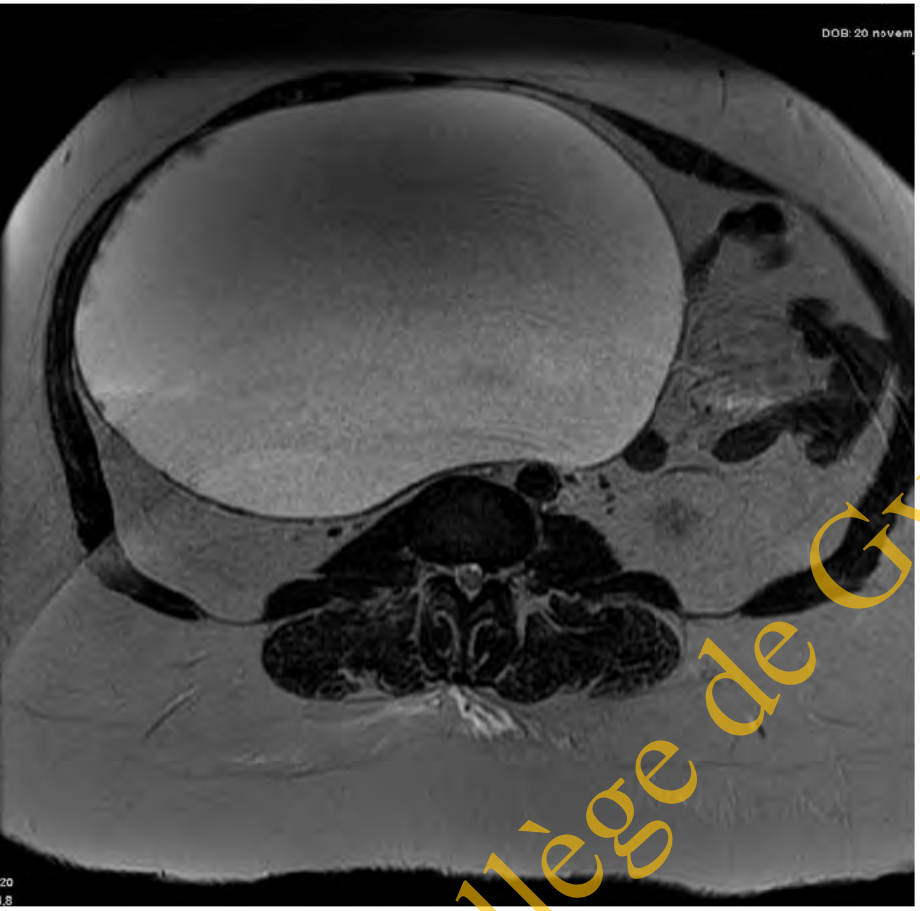

Taille > 10 cm

Adénocarcinome ovarien (≠ tumeur borderline)

Collège de Gynécologie CVL

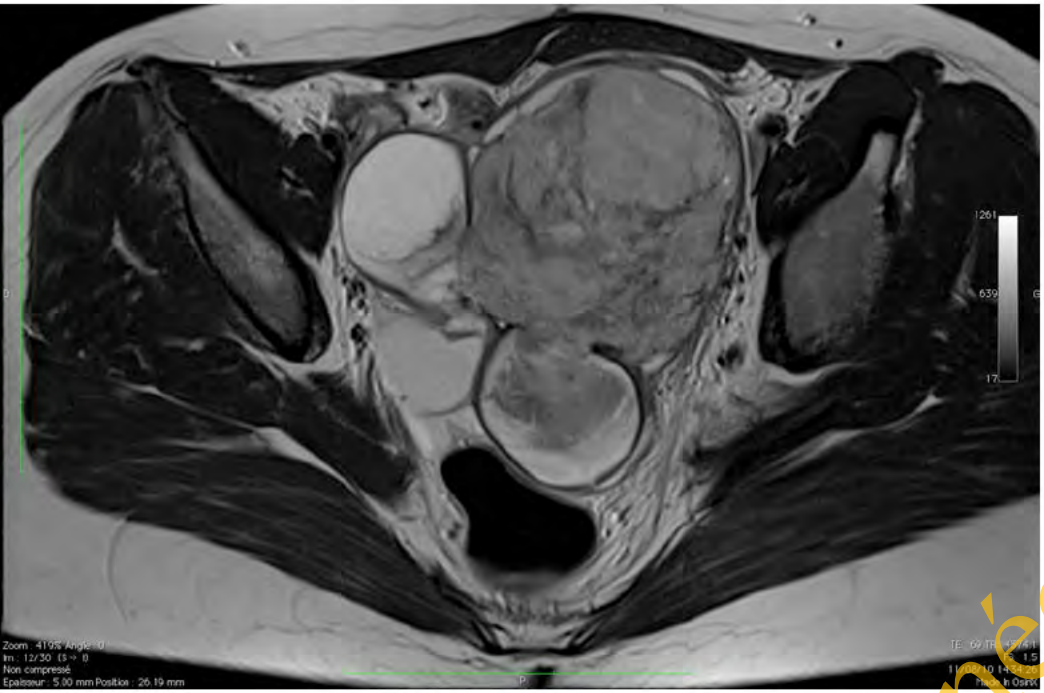

22 ans
Masse solide mixte T2
Hypervasculaire
Adénocarcinome

Collège de Gynécologie CVL

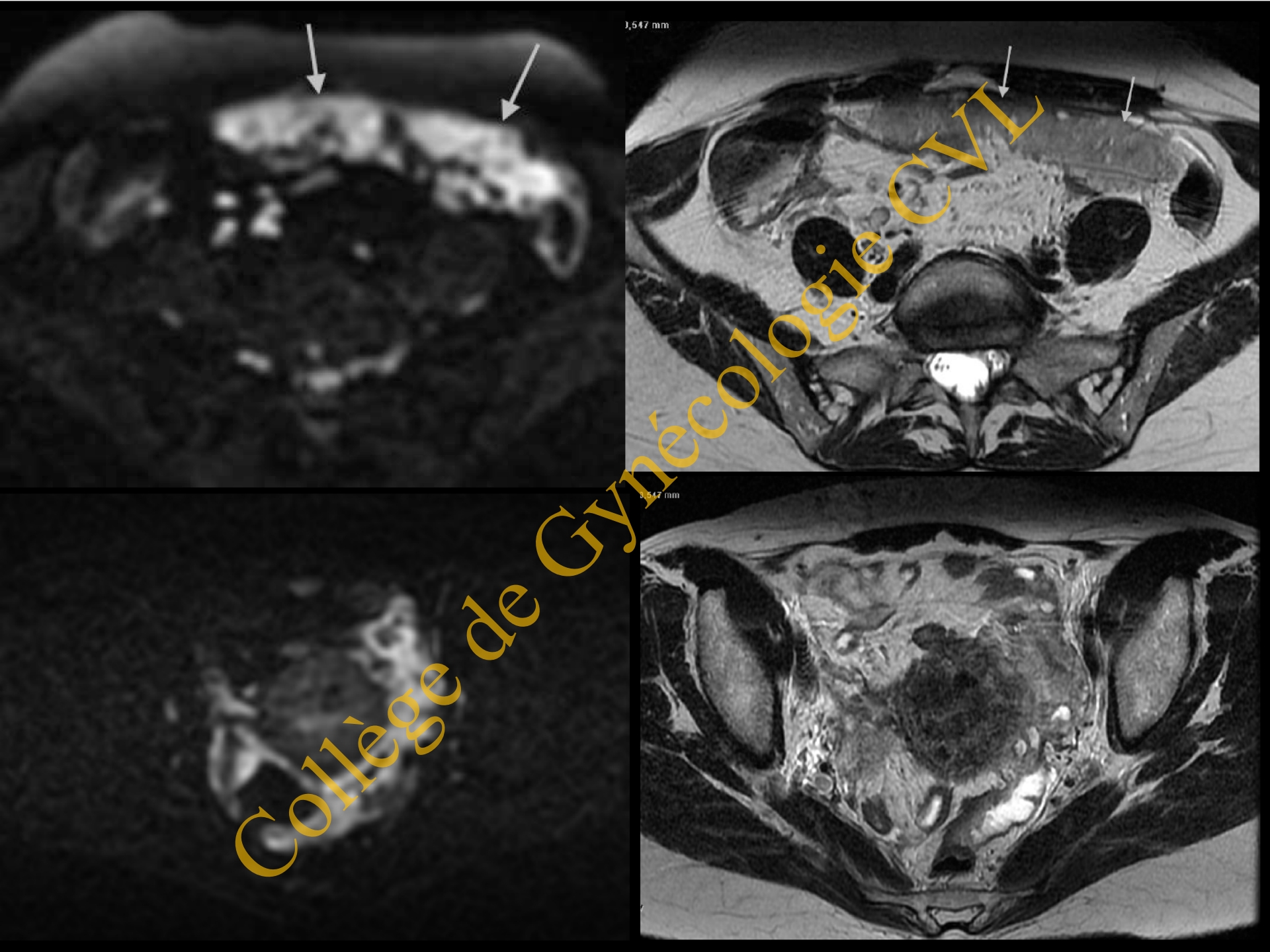

Collège de Gynécologie CVL

Tumeur borderline de l'ovaire : quels signes échographiques?

- 1- Kyste hémorragique
- 2- Calcifications pariétales
- 3- Végétations endokystiques
- 4- Végétations exokystiques
- 5- Lésion solide-kystique
- 6- Signe du croissant

Collège de Gynécologie CVL

Tumeur borderline de l'ovaire : quels signes échographiques?

- 1- Kyste hémorragique
- 2- Calcifications pariétales
- 3- Végétations endokystiques
- 4- Végétations exokystiques
- 5- Lésion solide-kystique
- 6- Signe du croissant

Collège de Gynécologie CVL

Echographie et TBO

- L'échographie est l'examen d'imagerie de première intention
- Découverte fortuite le plus souvent sur une échographie pelvienne de routine
- Performance de l'échographie
  - Variable de 42-68 %
    - *Fruscella, Ultrasound Obstet Gynecol 2005*
    - *Yazbek, Ultrasound Obstet Gynecol 2007*
  - Surtout bonne Sp (91%) avec une Se variable (69%)

Collège de Gynécologie CVL

Caractéristiques échographiques des TOBL

- Cystadénome mucineux type intestinal :
  - Kyste multiloculaire
  - Fins échos dans les loci
  - Loculi de petite taille, groupés +++
  - Végétations dans les loculi
  - Aspect en rayon de miel très spécifique
    - Yazbek, Ultrasound Obstet Gynecol 2005
- Cystadénome séreux :
  - Kyste uniloculaire avec signe du croissant
  - Végétations endokystiques ≥ 3 mm
- Meilleure caractérisation échographique pour le type séreux

Collège de Gynécologie CVL

Caractéristiques échographiques des TBO

- TBO séreuse
  - Signe du croissant
- TBO mucineuse

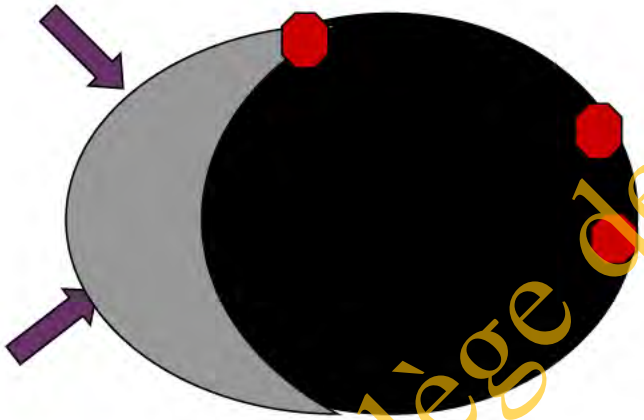



Collège de Gynécologie CVL

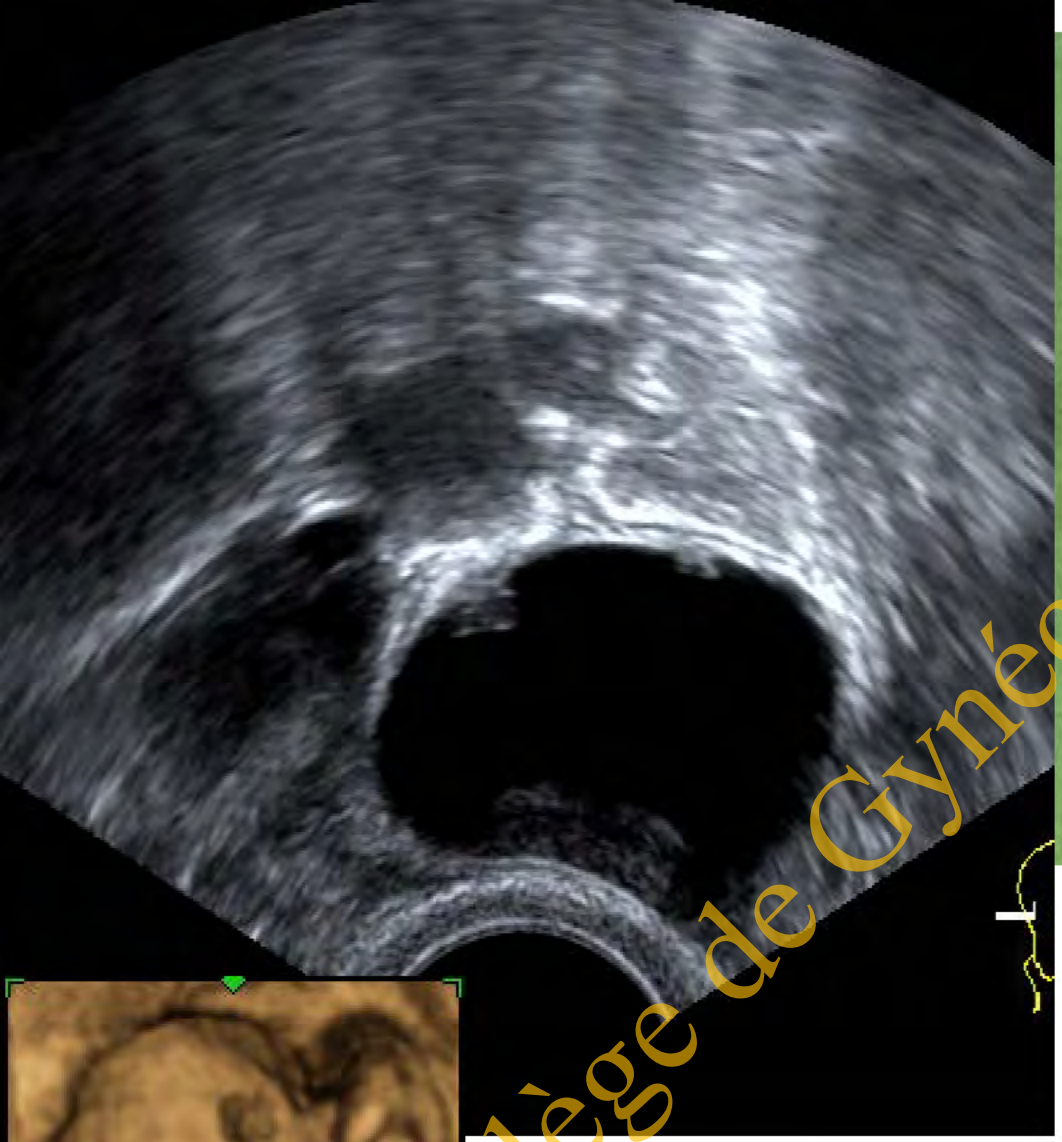

TBO séreuse

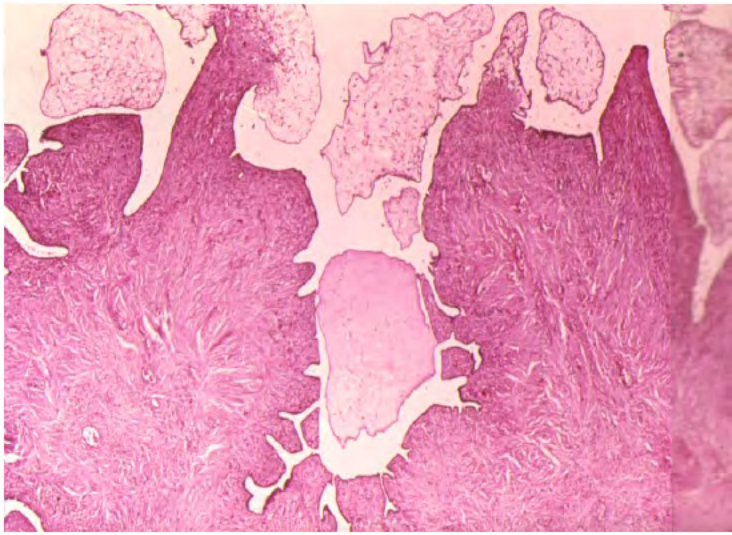

Collège de Gynécologie CVL

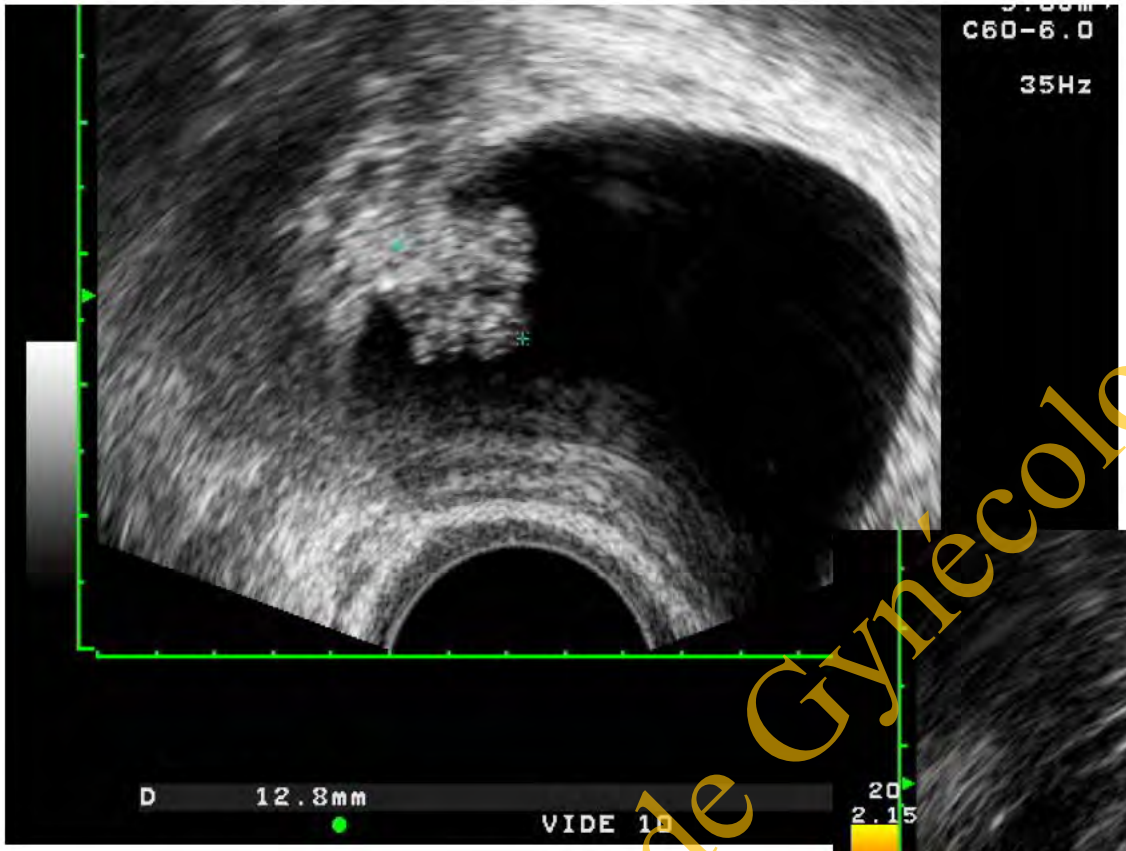

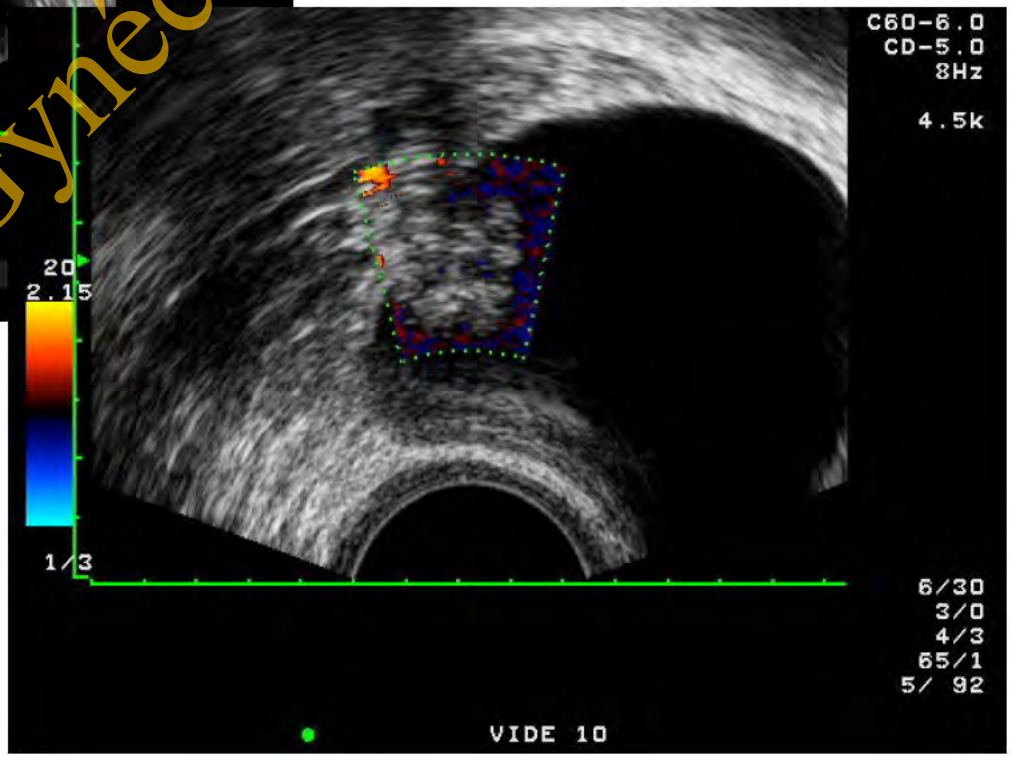

TBO séreuse

Collège de Gynécologie CVL

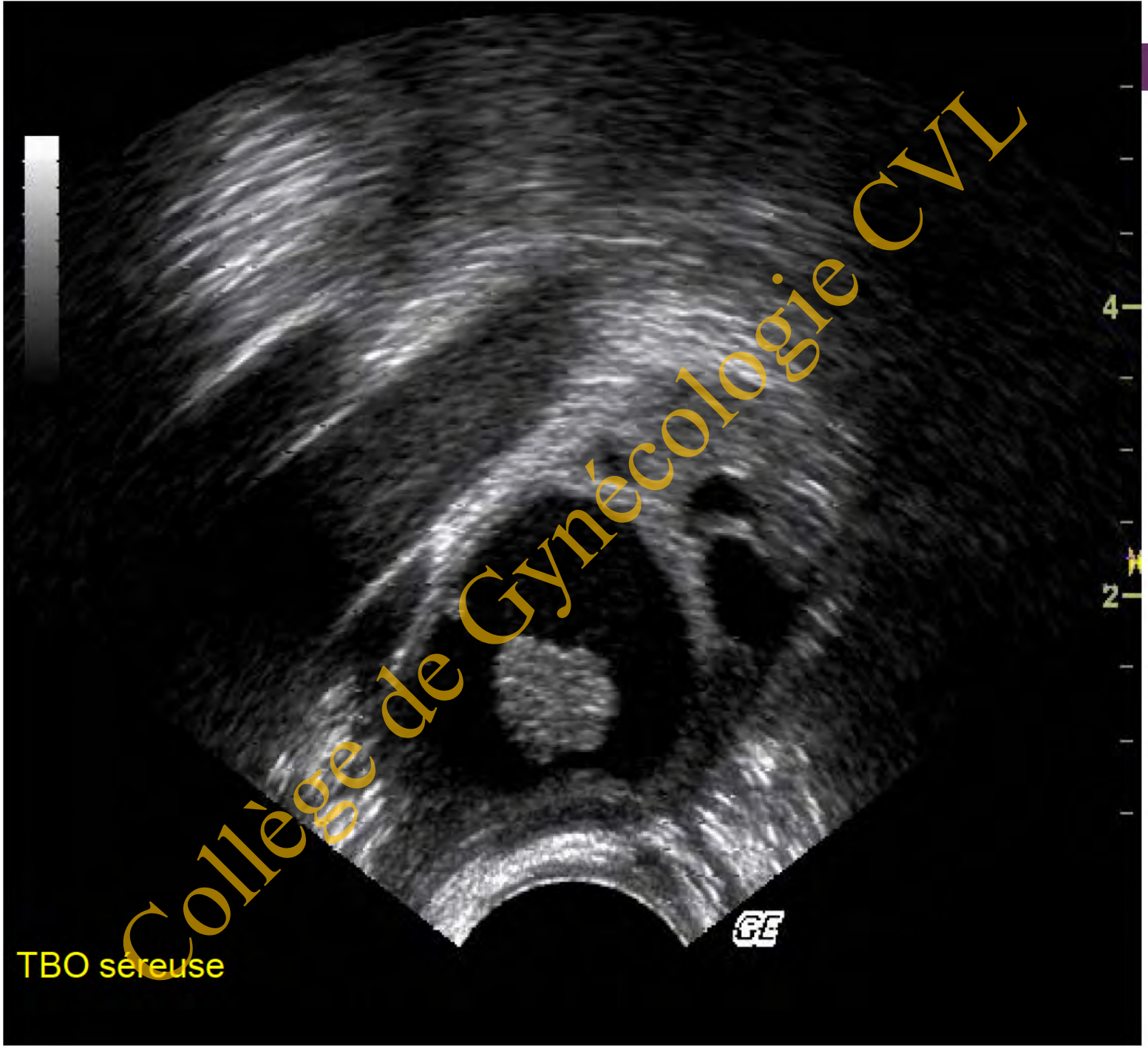

TBO séreuse

Collège de Gynécologie CVL

TBO mucineuse

Collège de Gynécologie CVL

Place de l'IRM dans les TBO?

- 1- Caractérisation
- 2- Bilan d'extension
- 3- Recherche de végétations
- 4- Recherche de calcifications
- 5- Recherche de parenchyme ovarien sain pour cryopréservation

Collège de Gynécologie CVL

Place de l'IRM dans les TBO?

- 1- Caractérisation
- 2- Bilan d'extension
- 3- Recherche de végétations
- 4- Recherche de calcifications
- 5- Recherche de parenchyme ovarien sain pour cryopréservation

Collège de Gynécologie CVL

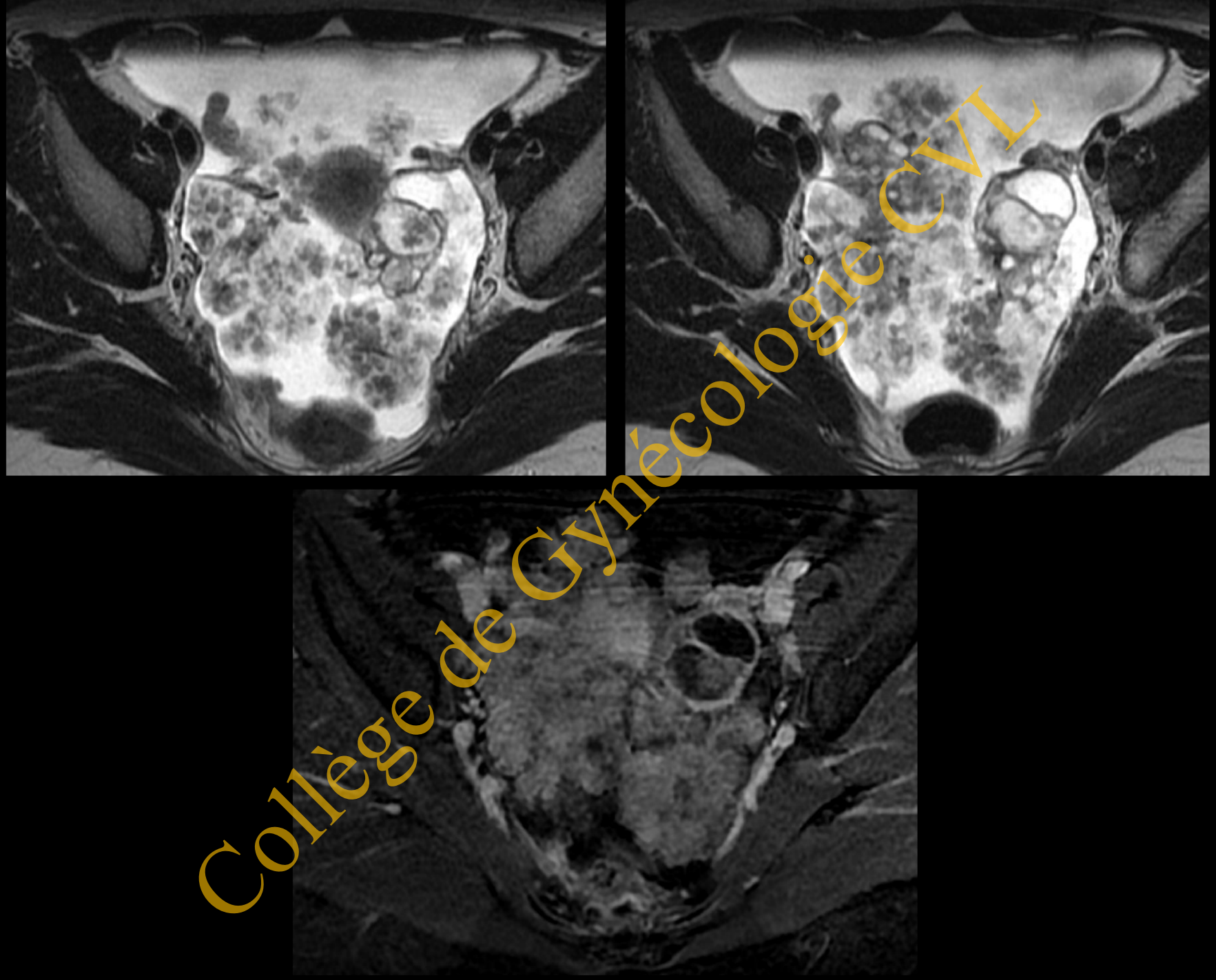

Collège de Gynécologie CVL

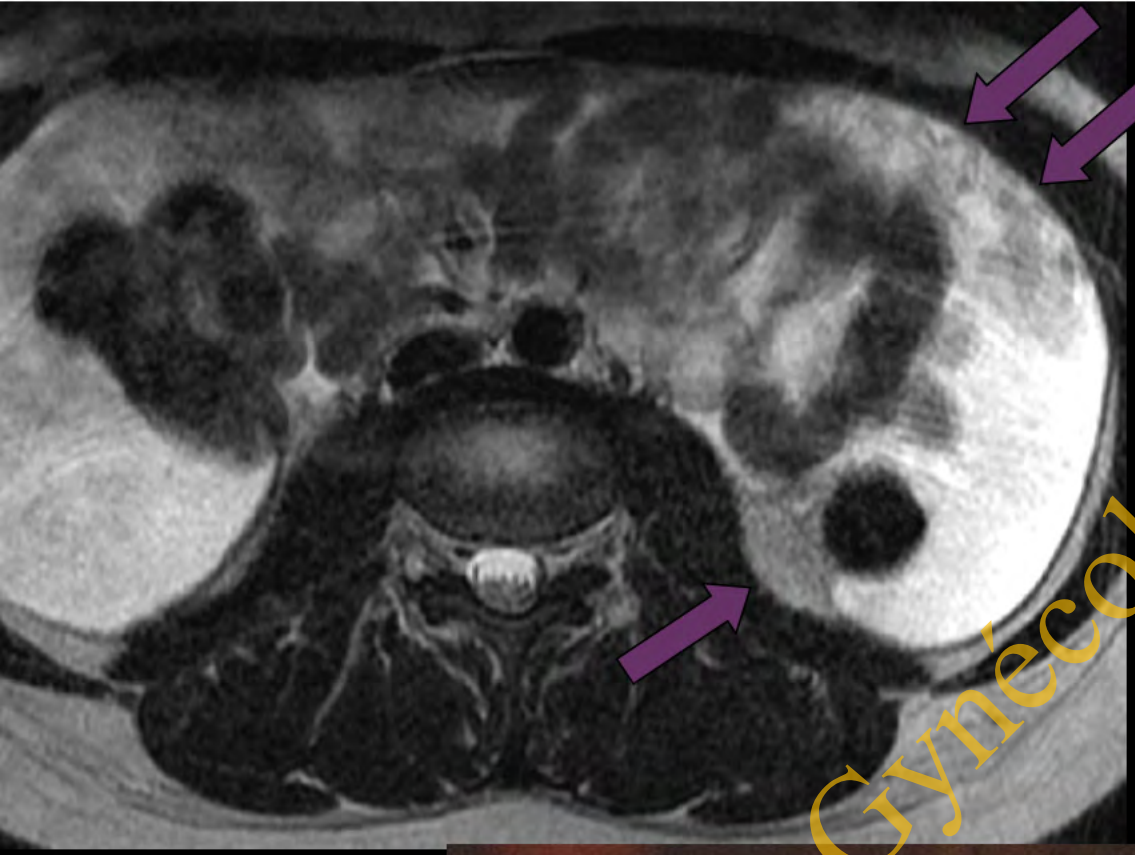

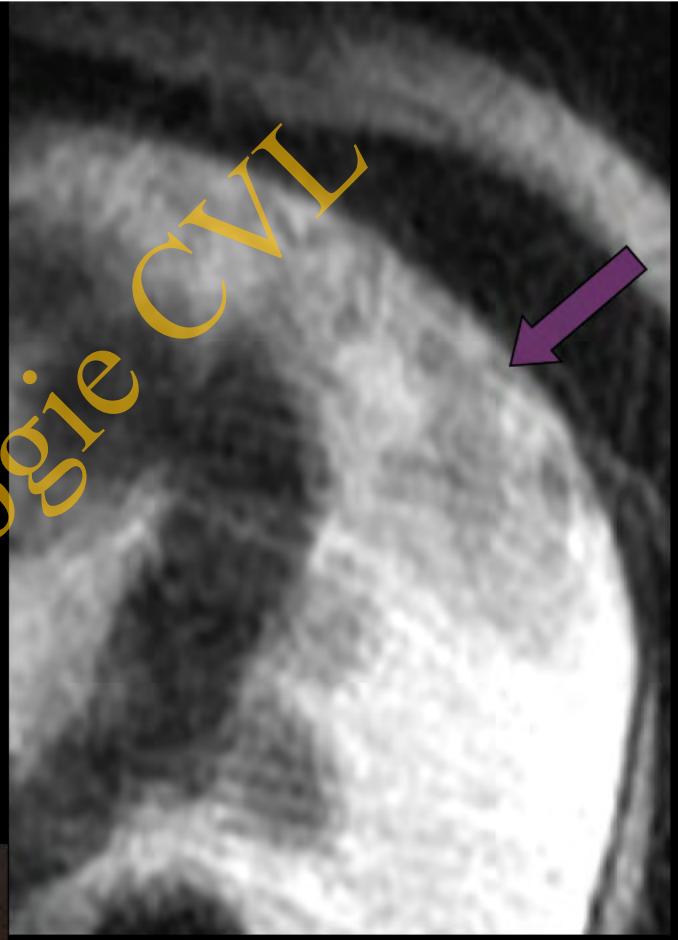

Collège de Gynécologie CVL

À retenir

- L'échographie est suffisante pour caractériser les masses ovariennes typiques :
  - Cystadénocarcinome
  - Cystadénome séreux ou mucineux
  - Endométriome
  - Tératome
- En cas de d'échographie suspecte, l'IRM est le meilleur examen
  - Tumeur Borderline
  - Contenu interne : fibrome ovarien, tératome, endométriome
- Rôle du scanner :
  - Bilan d'extension du cancer de l'ovaire

Collège de Gynécologie CVL